

Pseudoascitis por quiste ovárico gigante

Dino Moretti^{1,2}; María Belén Garay Contreras¹; Matías Miguel Talamona¹; Nadia Daniela Quiñones¹; Francisco Esteban Rossi¹; Carlos Darío Laudanno¹; Carlos Mariano Scolari Pasinato¹; Martin Gonzalo Buncuga¹

- 1- Servicio de Clínica Médica, Sanatorio Delta, Mendoza 1560, 2000 Rosario, Santa Fe, Argentina.
- 2- Correo de contacto: morettidino@hotmail.com

RESUMEN

El término pseudoascitis, se utiliza en los pacientes que dan la falsa impresión de ascitis, con distensión abdominal pero sin líquido libre peritoneal. Se presenta el caso de una mujer de 66 años, hipertensa e hipotiroidea con consumo ocasional de alcohol, que consulta por distensión abdominal progresiva de 6 meses de evolución y matidez difusa a la percusión, en quien se realiza una paracentesis con el aval equivoco de examen ecográfico que informa abundante líquido libre intrabdominal (Fig. 1), hallando posteriormente en TAC de abdomen y pelvis un proceso expansivo de aspecto quístico de 295mm x 208mm x 250mm. Se programa anexectomía izquierda (Fig. 2) con informe anatomopatológico de cistoadenoma mucinoso de ovario. La comunicación del caso remite a tener disponible el quiste ovárico gigante dentro de los diagnósticos diferenciales de ascitis. Si no se hallan síntomas o signos evidentes de insuficiencia hepática, renal, cardíaca o enfermedad maligna y/o la ecografía no revela signos típicos de líquido libre intrabdominal (líquido en el fondo de saco de Morrison o de Douglas, presencia de asas intestinales libres flotantes), se debería solicitar una TAC y/o una RMI antes de realizar una paracentesis, la cual podría tener consecuencias potencialmente graves.

Recibido: 2020-06-20 Aceptado: 2023-05-15

DOI: <http://dx.doi.org/10.31053/1853.0605.v80.n2.27848>



<https://creativecommons.org/licenses/by-nc/4.0/>

© Universidad Nacional de Córdoba

Palabras claves: ascitis; quistes ováricos; errores diagnósticos.

ABSTRACT

Pseudoascitis by giant ovarian cyst

The term pseudoascitis is used in patients who give the false impression of ascites, with abdominal distension but without peritoneal free fluid. The case of a 66-year-old woman, hypertensive and hypothyroid with occasional alcohol consumption, who consults due to progressive abdominal distension of 6 months of evolution and diffuse percussion dullness is presented, in whom a paracentesis is performed with the wrong endorsement of examination ultrasound that reports abundant intrabdominal free fluid (Fig. 1), later finding in the CT scan of the abdomen and pelvis an expansive process of cystic appearance of 295mm x 208mm x 250mm. Left anexectomy is programmed (Fig. 2) with pathological report of mucinous ovarian cystadenoma. The case report refers to the availability of the giant ovarian cyst within the differential diagnosis of ascites. If no symptoms or obvious signs of liver, kidney, heart or malignant disease are found and / or ultrasound does not reveal typical signs of intra-abdominal free fluid (fluid in the bottom of the Morrison or Douglas sac, presence of floating free intestinal handles), a CT scan and / or an RMI should be requested before performing paracentesis, which could have potentially serious consequences.

Keywords: ascites; ovarian cysts; diagnostic errors.

RESUMO

Pseudoascite do cisto ovariano gigante

O termo pseudoascite é usado em pacientes que apresentam a falsa impressão de ascite, com distensão abdominal, mas sem fluido livre peritoneal. Apresenta-se o caso de uma mulher de 66 anos, hipertensa e hipotireoidiana com consumo ocasional de álcool, que é consultada por distensão abdominal progressiva de 6 meses de evolução e embotamento difuso por percussão, em que é realizada uma paracentese com o endosso errado do exame ultrassonografia que relata abundante líquido livre intrabdominal (Fig. 1), encontrando posteriormente na tomografia computadorizada do abdome e da pelve um processo expansivo de aparência cística de 295 mm x 208 mm x 250 mm. A anexectomia esquerda é programada (Fig. 2) com laudo patológico de cistadenoma ovariano mucinoso. O relato de caso refere-se à disponibilidade do cisto ovariano gigante no diagnóstico diferencial de ascite. Se nenhum sintoma ou sinal óbvio de fígado, rim, coração ou doença maligna for encontrado e / ou o ultrassom não revelar sinais típicos de líquido livre intra-abdominal (líquido no fundo do saco de Morrison ou Douglas, presença de alças intestinais livres flutuantes), uma tomografia computadorizada e / ou um RMI deve ser solicitado antes da paracentese, o que pode ter consequências potencialmente graves.

Palavras-chave: ascite; cistos ovarianos; erros de diagnóstico.

CASO E IMÁGENES

Figura 1: Inspección al examen físico y ecografía abdominal.

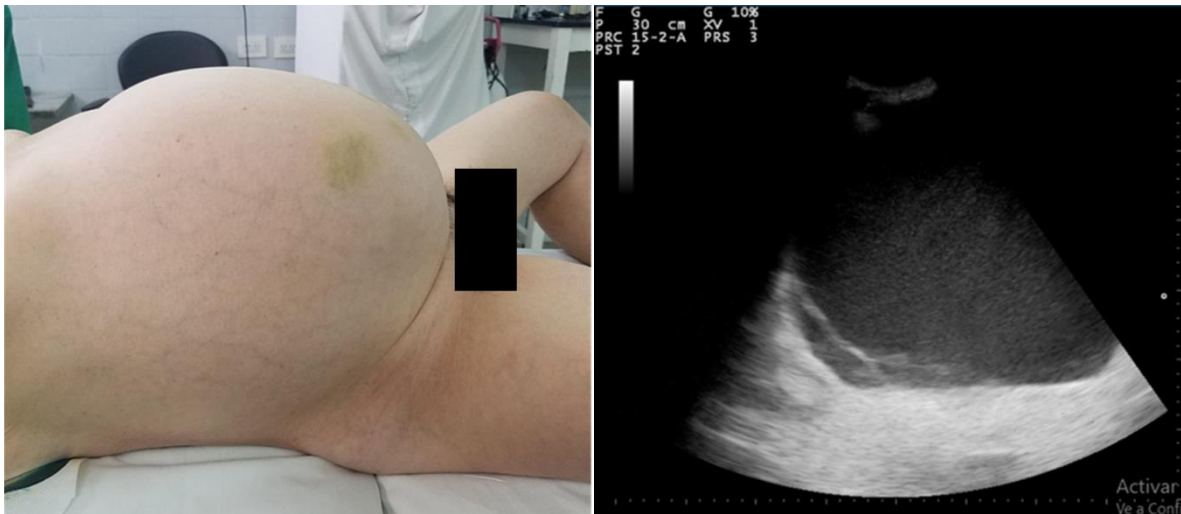
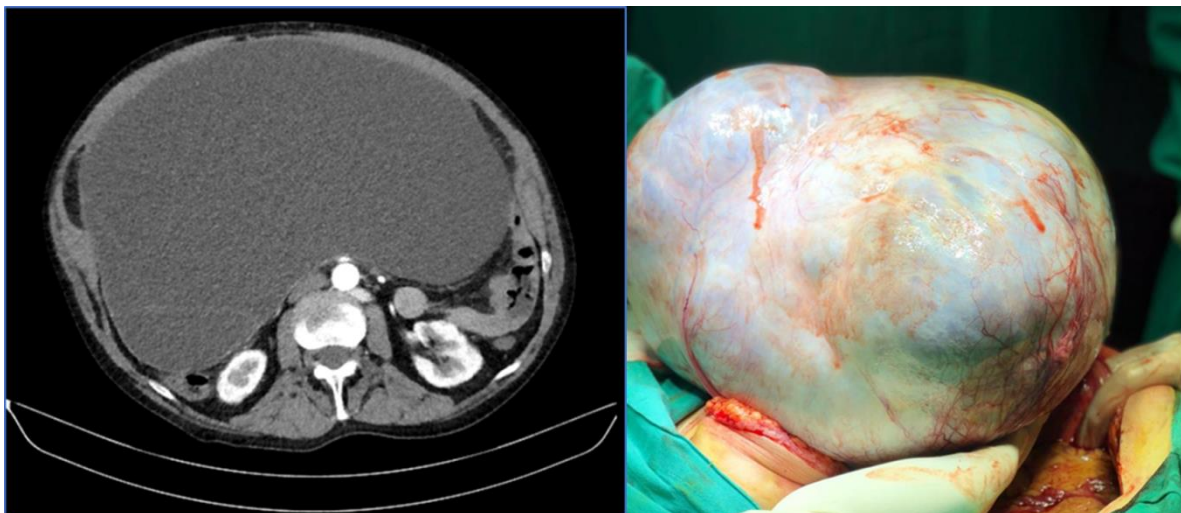


Figura 2: Tomografía abdominal y macroscopía intraquirúrgica.



BIBLIOGRAFÍA

1. Shilo L, Hirsch D, Ellis M, Shenkman L. Pseudoascites--still a diagnostic pitfall. *Isr Med Assoc J.* 2001 Oct;3(10):770-1.
2. Menahem S, Shvartzman P. Giant ovarian cyst mimicking ascites. *J Fam Pract.* 1994 Nov;39(5):479-81.
3. Mikos T, Tabakoudis GP, Pados G, Eugenidis NP, Assimakopoulos E. Failure of ultrasound to diagnose a giant ovarian cyst: a case report. *Cases J.* 2009 Jul 22;2:6909. doi: 10.4076/1757-1626-2-6909.
4. Vrettos I, Voukelatou P, Katsoras A, Theotoka D, Kalliakmanis A. Pseudoascites, what we can learn from published case reports and series *Eur J Pharm Med Res.* 2017; 4: 536-43.

Limitaciones de responsabilidad:

La responsabilidad del trabajo es exclusivamente de quienes colaboraron en la elaboración del mismo.

Conflicto de interés:

Ninguno.

Fuentes de apoyo:

La presente investigación no contó con fuentes de financiación.

Originalidad:

Este artículo es original y no ha sido enviado para su publicación a otro medio de difusión científica en forma completa ni parcialmente.

Cesión de derechos:

Quienes participaron en la elaboración de este artículo, ceden los derechos de autor a la Universidad Nacional de Córdoba para publicar en la Revista de la Facultad de Ciencias Médicas y realizar las traducciones necesarias al idioma inglés.

Contribución de los autores:

Quienes participaron en la elaboración de este artículo, han trabajado en la concepción del diseño, recolección de la información y elaboración del manuscrito, haciéndose

públicamente responsables de su contenido y aprobando su versión final.