

**LINFOMA BURKITT DE TIROIDES  
THYROID BURKITT LYMPHOMA**

Pereyra Zenklusen A\* , Bürgesser MV \*\*

El linfoma Burkitt es un tumor de células B, altamente agresivo, caracterizado por la traslocación y desregulación del gen myc-c del cromosoma 8. Existen tres formas clínicas típicas: la endémica, la esporádica y la asociada a inmunodeficiencias, con diferencias en su presentación clínica, epidemiología y características genéticas.

La forma esporádica tiene como forma de presentación más frecuente la intra abdominal, con afectación visceral, y no es rara la afectación del SNC. Puede presentarse, también como adenopatías en cualquier localización, y raramente en órganos extra-abdominales.

En este caso se presenta un paciente de 51 años, diabético, tabaquista, que se presenta con una masa cervical de crecimiento progresivo en las últimas semanas, sin otros síntomas.

Se realizaron estudios por imagen y se confirmó por biopsia escisional.

El diagnóstico se realiza por medio del análisis anátomo-patológico, en el que se observan células de tamaño mediano, de núcleos redondos, abundantes nucléolos y citoplasma levemente basófilo o anfófilo. Es característico el altísimo índice mitótico. Los numerosos macrófagos que fagocitan las células apoptóticas, generan el clásico patrón en “cielo estrellado”.

El diagnóstico diferencial en esta localización es el tumor anaplásico de tiroides, y otros tipos de linfoma Hodgkin y no Hodgkin, entre ellos el linfoma difuso de células B grandes y el linfoma linfoblástico, entre otros, y se basa tanto en la morfología como en la expresión de marcadores tumorales específicos.

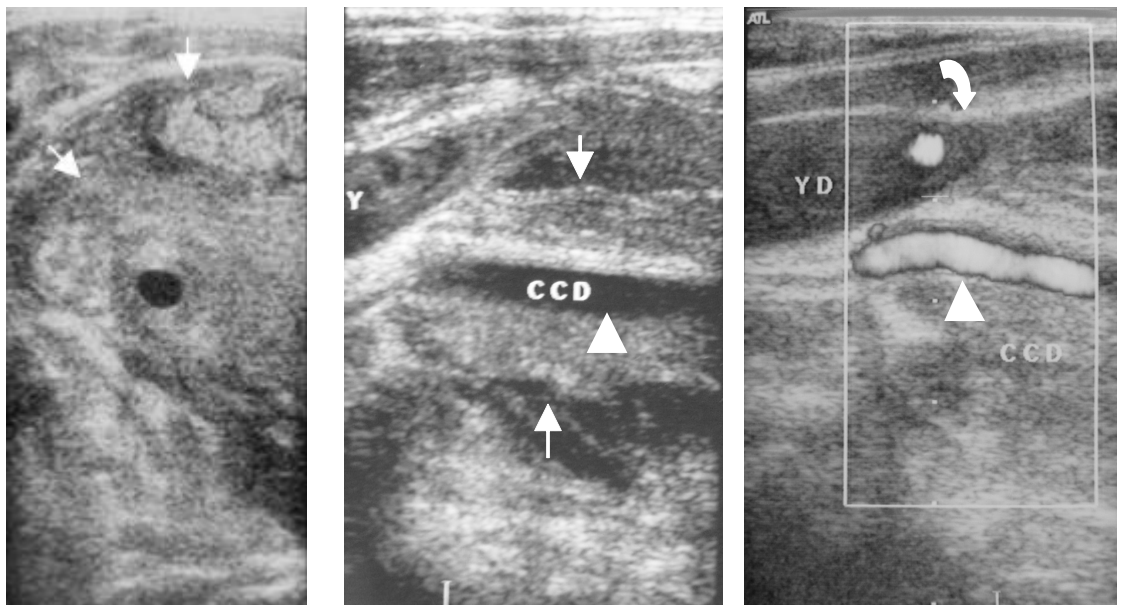


Figura 1 (A,B,C): Ecografía: Se observa extenso tumor sólido de tiroides (flechas), que se extiende predominantemente a la derecha, envolviendo a la arteria carótida común (puntas de flecha) y atrapando a la vena yugular (flecha curva).

\* Residente Dpto. de Imágenes Hospital Privado SA - CMC

\*\* Residente Serv de Anatomía Patológica. Hopsital Privado SA – CMC

El linfoma Burkitt es un tumor altamente agresivo que afecta tempranamente al SNC, pero con muy buena respuesta al tratamiento quimioterápico, por lo que el diagnóstico precoz y

el tratamiento inmediato (dentro de las 48 hrs. que siguen al diagnóstico) son indispensables.

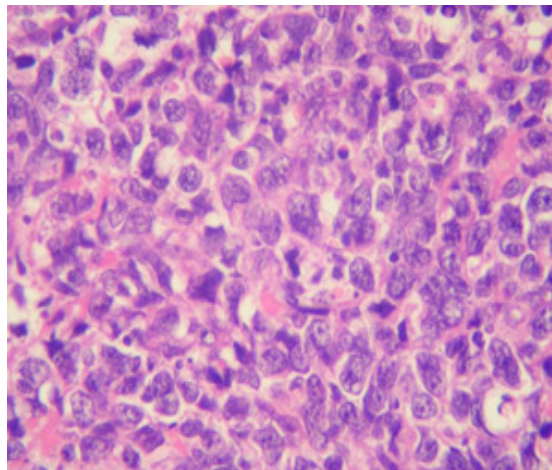
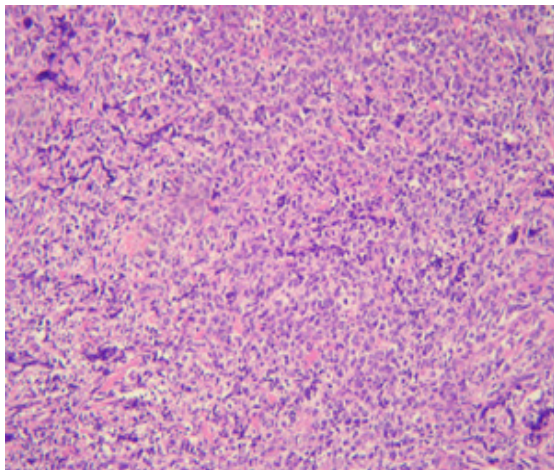


Figura 2 (A y B) Anatomía Patológica: Celularidad homogénea con núcleos prominentes y abundantes nucleólos, con numerosas figuras de mitosis. Macrófagos intercalados dando el patrón en "cielo estrellado".