

**ESTENOSIS DE LAS VENAS PULMONARES POST ABLACIÓN DE FIBRILACIÓN AURICULAR: PRESENTACIÓN CLÍNICA SIMILAR A UNA NEOPLASIA PULMONAR. REPORTE DE CASO.***PULMONARY VEIN STENOSIS AFTER CATHETER ABLATION OF ATRIAL FIBRILLATION: CLINICAL PRESENTATION SIMILAR TO LUNG CANCER. CASE REPORT.**Castro Horacio Matías<sup>1,2</sup>, Wainstein Esteban Javier<sup>1</sup>.*

1 Sección de Neumonología, Hospital Italiano de Buenos Aires, Argentina.

2 Email de contacto: [matias.castro@hospitalitaliano.org.ar](mailto:matias.castro@hospitalitaliano.org.ar)**Resumen:**

La estenosis de las venas pulmonares es una complicación infrecuente de la ablación por radiofrecuencia de la fibrilación auricular. Su incidencia oscila entre 0.3% a 6% de acuerdo a diferentes series. Sus manifestaciones clínicas son variadas y fácilmente confundibles con enfermedades pulmonares frecuentes, como neoplasias o infecciones.

Presentamos el caso de un varón de 57 años con estenosis de venas pulmonares post ablación de una fibrilación auricular que se manifestó clínica (tos y hemoptisis), radiológica (nódulos pulmonares con captación aumentada en la tomografía por Emisión de Positrones) y endoscópicamente (mucosa congestiva y friable) en forma similar a una neoplasia de pulmón.

Si bien casos de presentación similar a cáncer han sido descritos, no tenemos conocimiento de estenosis de venas pulmonares como causa de nódulos pulmonares hipercaptantes. El caso resalta la importancia de considerar la estenosis de venas pulmonares como causa de tos, disnea o hemoptisis en pacientes que hayan sido sometidos a una ablación por radiofrecuencia de arritmias auriculares.

*Palabras clave:* estenosis de vena pulmonar; hemoptisis; fibrilación atrial; tomografía de emisión de positrones.

**Abstract:**

Pulmonary vein stenosis is an infrequent complication of catheter ablation of atrial fibrillation. Its incidence varies widely from 0.3% to 6% according to different publications. The clinical presentation raises suspicion of more common pathologies. We present a case of pulmonary vein stenosis following catheter ablation of atrial fibrillation that resembled - clinically and on radiology- a lung neoplasm.

We report a case of a 57-years-old male current smoker who developed pulmonary vein stenosis following catheter ablation of atrial fibrillation. The clinical (cough and hemoptysis), radiological (Positron-Emission Tomography positive pulmonary nodules) and bronchoscopy (edematous mucosa) were consistent with a lung neoplasm.

Although previous cases of pulmonary vein stenosis resembling lung cancer have been published, we are unaware of previous description of pulmonary vein stenosis as cause of Positron-Emission Tomography positive pulmonary nodules. The case highlights the importance of considering pulmonary vein stenosis as a cause of cough, dyspnea and hemoptysis in patient with previous catheter ablation of atrial fibrillation in order to prevent unnecessary -often invasive- studies.

*Keywords:* pulmonary vein stenosis; hemoptysis; atrial fibrillation; positron emission tomography.

Recibido: 2017-09-23

Aceptado: 2017-11-07

DOI: <http://dx.doi.org/10.31053/1853.0605.v75.n3.17934>

© Revista de la Facultad de Ciencias Médicas de Córdoba



## Introducción

La estenosis de las venas pulmonares es una complicación infrecuente de la ablación por radiofrecuencia de la fibrilación auricular (FA) <sup>1</sup>. Se puede clasificar de acuerdo al grado de estrechez en leve (< 50%), moderada (50-70%) y severa (>70%). La incidencia de la estenosis severa varía del 0.3 al 6 % de acuerdo a la técnica de ablación implementada, la experiencia del centro y los métodos de valoración <sup>2-3</sup>. Puede presentarse con diferentes manifestaciones clínicas como disnea, dolor torácico, hemoptisis y tos. Por lo que puede confundirse con otras patologías pulmonares como neumonía, tromboembolismo pulmonar y cáncer de pulmón. Presentamos un caso de estenosis de venas pulmonares post ablación de FA que se manifestó clínica, radiológica y endoscópicamente en forma similar a una neoplasia de pulmón. Si bien casos de presentación similar a neoplasia de pulmón han sido descritos, no tenemos conocimiento de estenosis de venas pulmonares como causa de nódulos pulmonares hipercaptantes en la tomografía por emisión de positrones (PET).

## Presentación del caso

Un hombre de 57 años fumador de 30 paquetes años fue derivado a nuestro centro para realizar una fibrobroncoscopia (FBC) diagnóstica por tos, hemoptisis y nódulos pulmonares izquierdos captantes de fluoro-2-desoxi-D-glucosa (FDG) en la PET/ tomografía computarizada (TC).

Nueve meses previos a la consulta se había realizado en forma exitosa una ablación por radiofrecuencia de una FA. Evolucionó a los 7 meses del procedimiento con tos y hemoptisis. Una TC de tórax evidenció nódulos pulmonares izquierdos, septos engrosados, disminución del volumen pulmonar y aumento de los tejidos perihiliares (**Figura 1-a**). Una PET/TC posterior demostró captación de los nódulos pulmonares con un índice de captación estándar o standardized uptake value (SUV) de 3 (**Figura 1-b**). Endoscópicamente la mucosa bronquial izquierda se mostró congestiva en forma difusa y sangrante al roce del instrumental. La carina secundaria se encontraba engrosada y fue biopsiada, con sangrado profuso posterior a la biopsia. La anatomía patológica informó epitelio normal, edema, vasos submucosos congestivos y ausencia de células atípicas.

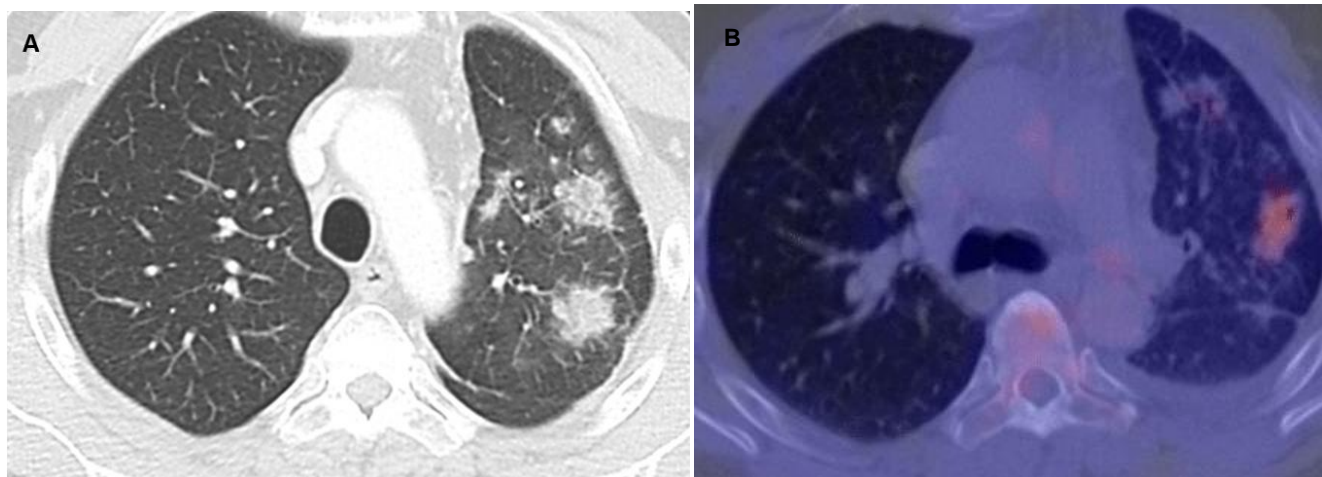


Figura 1. Tomografía por emisión de positrones con tomografía computarizada. (A) Nódulos pulmonares de bordes irregulares en el lóbulo superior izquierdo y engrosamiento de los septos interlobulillares. (B) Nódulos pulmonares hipermetabólicos en el lóbulo superior izquierdo con un SUV máximo de 3 a nivel apicoposterior.

Considerando el antecedente de la ablación se realizó una tomografía computada cardíaca (**Figura 2**) que evidenció una obstrucción severa de las venas pulmonares izquierdas.

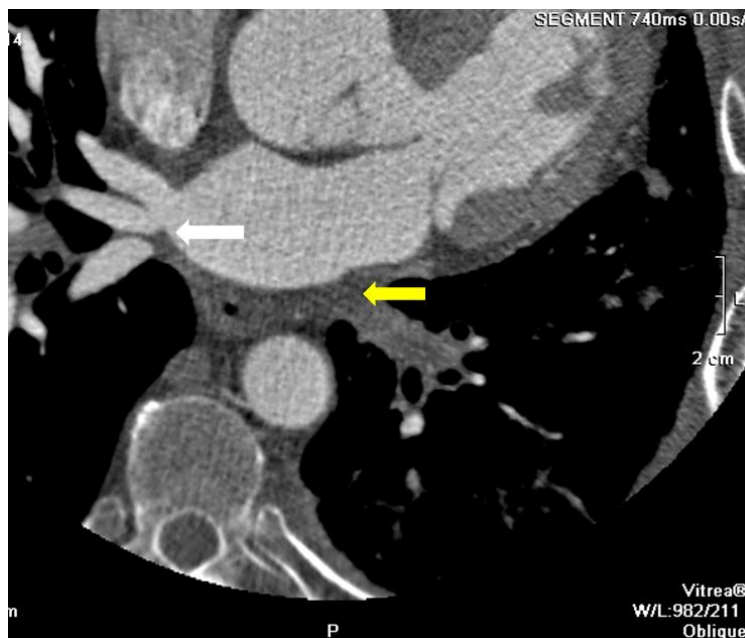


Figura 2. Tomografía computada cardíaca con contraste endovenoso. Se demuestra la obliteración de la vena pulmonar superior e inferior izquierda (flecha amarilla) y una variante anatómica del lado derecho con tres venas pulmonares: superior, media e inferior (flecha blanca).

Posteriormente se realizó una angiografía convencional, pero la obstrucción completa de las venas pulmonares izquierdas no permitió instaurar ningún tratamiento endovascular.

## Discusión

La estenosis de venas pulmonares es una complicación bien establecida de la ablación por radiofrecuencia de arritmias auriculares. Los pacientes suelen desarrollar los síntomas en promedio a los 5.2 meses (desvío estándar 2.6) de realizada la ablación<sup>2</sup>. Dado que suele ser asintomática, su incidencia es difícil de estimar, aunque diversas series la estipulan en un 0.3% a 6%. Cuando están presentes, los síntomas parecen ser consecuencia de la disminución de la perfusión (disnea) y de la estasis venosa (hemoptisis y tos)<sup>4</sup>. El cuadro clínico hace suponer causas más frecuentes, como infecciones o neoplasias. Dado que tanto la circulación bronquial como la pulmonar drenan en las venas pulmonares, por el bloqueo del drenaje pueden aparecer manifestaciones tanto bronquiales (mucosa endobronquial friable, distensión de las venas pleurales e hiliares) como del parénquima pulmonar (edema pulmonar intersticial, hemorragia alveolar)<sup>4</sup>.

En el caso clínico presentado, la disminución del volumen pulmonar, el aumento de tejidos peri hiliares, la presencia de septos engrosados y los nódulos hipercaptantes de 5FDG en un paciente fumador, hicieron suponer la presencia una neoplasia primaria de pulmón. La broncoscopia pareció apoyar el diagnóstico presuntivo.

El motivo del aumento de captación de 5FDG nos es desconocido, pero presumimos que podría ser secundario a inflamación o infarto pulmonar. Si bien el SUV máximo puede elevarse en múltiples patologías inflamatorias o infecciosas<sup>5</sup>, no estamos al tanto de otros casos de estenosis de venas pulmonares descritos con nódulos pulmonares hipercaptantes de 5FDG. Hay que considerar que la PET/TC no se hubiera realizado en este caso ante una sospecha diagnóstica adecuada y que es un estudio que no debería realizarse para el diagnóstico de esta entidad.

## Conclusiones

El caso presentado resalta la importancia de considerar la estenosis de venas pulmonares como causa de tos, disnea o hemoptisis en pacientes que hayan sido sometidos a una ablación por radiofrecuencia de arritmias auriculares, para no embarcarse en estudios diagnósticos innecesarios. Además enfatiza que la presentación clínica puede ser como la de un cáncer de pulmón con nódulos hipercaptantes en la PET/TC.

## Bibliografía

1. Holmes DR, Monahan KH, Packer D. Pulmonary vein stenosis complicating ablation for atrial fibrillation: clinical spectrum and interventional considerations. *JACC Cardiovasc Interv.* 2009; 2(4):267-276.
2. Saad EB, Marrouche NF, Saad CP, Ha E, Bash D, White RD. Article Pulmonary Vein Stenosis after Catheter Ablation of Atrial Fibrillation : Emergence of a New Clinical Syndrome. *Ann Intern Med.* 2003; 138(8):634-638
3. Maan A, Shaikh AY, Mansour M, Ruskin JN, Heist EK. Complications from catheter ablation of atrial fibrillation: a systematic review. *Crit Pathw Cardiol.* 2011;10(2):76-83.
4. Braun S, Platzek I, Zöphel K, Weise M, Kolditz M, Halank M, et al. Haemoptysis due to pulmonary venous stenosis. *Eur Respir Rev.* 2014;23(132):170-179.
5. Pinilla I, Gómez León N. The usefulness of PET/CT in lung cancer. *Radiologia.* 2015;51(3):248-260.