

DIENTES PERMANENTES CON ERUPCION RETARDADA
Pérdida prematura de dientes temporarios

FONSECA, Miguel Mario* - GENDELMAN, Héctor**

R E S U M E N

Se estudiaron 22 pacientes de 5 a 12 años de edad, desde el punto de vista clínico y radiológico, donde existían antecedentes de pérdida prematura de piezas temporarias por extracciones y/o accidentes (luxaciones).

Clinicamente se encontró en 17 casos que, cuando la pérdida ocurría en plazos mayores a los 20 meses de la normal erupción, se detectaba falta de erupción de los permanentes. El criterio para hacer el diagnóstico de erupción retardada, se hizo tomando como referencia la erupción del diente homólogo. Las radiografías perapicales, mostraban estas piezas dentarias realizando su trabajo de erupción en la etapa intraósea, quedando en retención submucosa.

El estudio histopatológico del tejido blando, obtenido de la liberación quirúrgica de estos elementos, demostró fibrosis con grados variables de hialinización del tejido conjuntivo.

En 5 casos, con plazos inferiores (8 a 12 meses) de tiempo de pérdida, la erupción fué normal o acelerada.

Se concluye que la pérdida prematura de dientes temporarios, cuando acontece en plazos mayores a los 20 meses, determina un retardo de erupción, que en los casos seleccionados para este estudio, obedecía a un proceso de fibrosis e hialinización del tejido conjuntivo submucoso y papilar con características de brida cicatrizal, que interpretamos como responsable de la retención submucosa en estos elementos.

*Profesor Asociado en Anatomía Patológica.

**Profesor Titular de Anatomía Patológica. Facultad de Odontología. Universidad Nacional de Córdoba.

PERMANENT TEETH WITH DELAYED ERUPTION
Premature loss of temporary teeth

S U M M A R Y

Twenty two patients, from 5 to 12 years of age, with a record of premature loss of temporary teeth due to extractions and/or accidents (luxations) were studied clinically and radiologically.

In 17 cases it was clinically observed that when the loss took place before the twenty months preceding normal eruption, a lack of eruption of permanent teeth was detected. The criterion used to diagnose a delayed eruption consisted in taking the eruption of the homologous tooth as reference. Periapical radiographs showed that these teeth made their eruption during the intraosteal stage, thus remaining in submucous retention.

The histological study of the soft tissue obtained from the surgical delivery of these pieces showed fibrosis in variable grades of hyalinization of conjunctive tissue.

In 5 cases where the loss occurred within shorter periods of time before eruption (from 6 to 12 months), the eruption was normal or accelerated.

We come to the conclusion that when premature loss of temporary teeth occurs before the 20 months preceding eruption, a delay in the eruption is produced. In the cases chosen for this study, the delay was due to a process of fibrosis and hyalinization of submucous conjunctive papillary tissue with features of a cicatricial bridge, which we interpret as responsible for the submucous retention in these pieces.

INTRODUCCION

La erupción retardada de piezas dentarias permanentes, es motivo de frecuente consulta odontológica, en niños de 5 a 12 años de edad. El estudio de estos pacientes obliga a realizar una correcta historia clínica, análisis de laboratorio complementarios y fundamentalmente una documentación radiológica que permita ubicarnos en el proceso nosológico, para aceptar la posibilidad del diagnóstico de erupción retardada (11-12), valorar los probables factores que determinen este cuadro, y orientar finalmente su terapéutica.

Los factores o causas pueden ser locales y generales o sistémicos.

- 1) Locales: afectan 1 o pocos dientes, y obedecen a las siguientes circunstancias: a) Falta de espacio o lugar, b) Extracción prematura de dientes temporarios, c) Secuelas producidas por trauma (intrusión), d) Persistencia de raíces de dientes temporarios, e) Anquilosis de dientes temporarios (anquilodoncia), f) Gérmenes ectópicos, g) Quistes dentígeros, h) Quistes o hematomas de erupción (5-10);
- 2) Sistémicos o generales: afectan la dentición, ya sea serie temporaria o permanente, y pueden ser: a) Hipotiroidismo, b) Hipopituitarismo, c) Avitaminosis principalmente D, d) Síndrome de Down, e) Disostosis Cleidocraneal, f) Pacientes con retraso en el desarrollo de su esqueleto, g) Herencia, h) El empleo de la difenildilantona sódica como anticonvulsivo por tiempo prolongado, puede ser un factor general del tipo medicamentoso, ya que produce una hiperplasia generalizada de las encías, cubriendo las coronas de las piezas dentarias a erupción, guardando relación este proceso, con un cuadro inflamatorio que inicia la proliferación fibroblástica del corión (2-4-5-6-9-11).

El término de erupción retardada (eruptio tarda), se aplica en aquellos casos en que hay una interrupción en la faz coordinada "diente formado-diente erupcionado" (11). Puede ser aplicado en ambas denticiones, con o sin elemento dentario predecesor, tomando como criterio básico para su empleo que la pieza dentaria haya completado el desarrollo de su raíz. (1-11).

La extracción de piezas temporarias, sobre todo molares para acelerar la erupción del diente permanente no siempre se reconoce como exitosa (3-6). Existe una regla general para valorar el efecto de la extracción en la erupción del diente de reemplazo. "La extracción del diente primario promueve una erupción dentaria más rápida si el sucesor permanente desarrolló como mínimo la mitad de su raíz". Contrariamente, la pérdida de un diente temporario en plazos anteriores a los 2 años y en donde no alcanzó a formarse la mitad de su raíz, puede traer un atraso de años. (6).

Se busca encontrar a nivel histológico las modificaciones que puedan explicar el retardo en la erupción de piezas dentarias permanentes, que perdieron sus antecesores temporarios, en plazos anteriores a su normal fecha de erupción, y en donde estuvo indicada la cirugía de los tejidos blandos (liberación-mucosa como tratamiento).

MATERIAL Y METODOS

Se seleccionaron 22 casos de piezas dentarias permanentes en donde existía el antecedente de pérdida del diente temporario correspondiente, en plazos de 6 a 30 meses. (17 casos de 20 a 30 meses y 5 casos de 6 a 12 meses). Las causas de pérdida de estas piezas dentarias fueron: extracciones y luxaciones de piezas producidas por golpes y caídas. (Cuadro 1)

Radiológicamente todas las piezas seleccionadas tienen en formación al tercio apical de su raíz. (Fig. 1-5)

En todos los casos se descartó la presencia de factores generales y factores locales como falta de espacio y uso de mantenedores o prótesis a placa.

Como parámetro para control de erupción, se tomó el diente homólogo, ya que existen variaciones individuales con respecto a las tablas clásicas de cronología de la erupción.

A la inspección clínica, 17 casos se encontraban en retención submucosa. A la palpación, una saliencia de la mucosa recubre el elemento permanente que se encuentra en profundidad, que tiene una consistencia firme, similar a la del cuero y muestra una palidez que se destaca sobre el color normal de la mucosa vecina. **Diagnóstico:** Esclerosis de la mucosa y retención submucosa del elemento permanente. En todos los casos se indicó la liberación quirúrgica de la corona, y el tejido blando que la recubría fue procesado con la técnica histológica corriente para su ulterior estudio.

RESULTADOS

Se estudió la mucosa de 17 casos de piezas no erupcionadas, obtenidas de la liberación quirúrgica de dichas piezas. (Fig. 2-3-4-6)

Descriptiva histológica: Epitelio: presenta normalidad en su red de crestas, con algunos signos de edema intracelular en la basal y en el estrato de Malpighi. **Corión:** Fibrosis del tejido conjuntivo que se presenta organizado en haces colágenos con entrecruzamiento y organización, variables por

sectores. Esta disposición rodea toda la corona de las piezas dentarias retenidas, no permitiendo distinguir remanentes del saco dentario que se presenta en continuidad al corion de la encía. Se observa hialinización por sectores y en grados variables, destacándose en proximidades de la corona donde se manifiesta con mayor intensidad. Estos signos histológicos de hialinización guardan relación inversa con los capilares sanguíneos, que irrigan la zona estando ausentes en los sectores más representativos con esta transformación hialina.

DISCUSION

Las piezas dentarias con erupción retardada, plantean siempre en su diagnóstico, la necesidad de interpretar los factores locales y generales que podrían participar como causales.

La extracción o pérdida de piezas temporarias en plazos anteriores a la fecha de erupción de los permanentes, plantea algunos interrogantes. En algunas circunstancias tiene valor como recurso la extracción para acelerar la erupción del permanente, exigiendo como condición para ello, que este haya desarrollado por lo menos la mitad de su raíz(3). En otras circunstancias cuando una pieza se ha perdido en plazos anteriores a los 2 años, se produce un retraso que puede ser de años(6). En nuestro material coincidimos con el criterio de Hotz(6) ya que encontramos falta de erupción en plazos de 20 a 30 meses. El estudio radiológico muestra que la pieza dentaria ha producido la ruptura de la cripta ósea, detalle este de mucha importancia que indica una pieza en erupción(7), sin embargo la pieza se encuentra en retención submucosa, pudiendo comprobarse clínicamente por palpación. Este detalle lo atribuimos directamente a la cicatrización de la herida del temporario, que adquiere las características de una fibrosis con signos de hialinización, no estando condicionada esta respuesta a factores generales como la herencia o el hábito queloide.

CONCLUSIONES

En nuestro material seleccionado donde se han descartado factores generales y factores locales, se analiza únicamente como factor causal la extracción. La extracción o pérdida de piezas dentarias temporarias, cuando se realiza en plazos de 6 a 12 meses antes de la erupción, no trae problemas de retraso para la misma pudiendo quedar en retención submucosa, cuando el tiempo es mayor a los 20 meses, planteando la necesidad en su tratamiento de su liberación quirúrgica.

El estudio radiológico muestra que estas piezas dentarias en fecha de erupción corroborada por la erupción del homólogo, muestra su ápice en formación, que han realizado la etapa de trabajo intraóseo, con remoción del techo de la cripta ósea, pero quedan en retención mucosa.

El estudio histológico del tejido blando obtenido de la liberación quirúrgica, mostró la colagenización e hialinización del corión que se comporta como una brida cicatrizal(8), impidiendo la erupción del permanente.

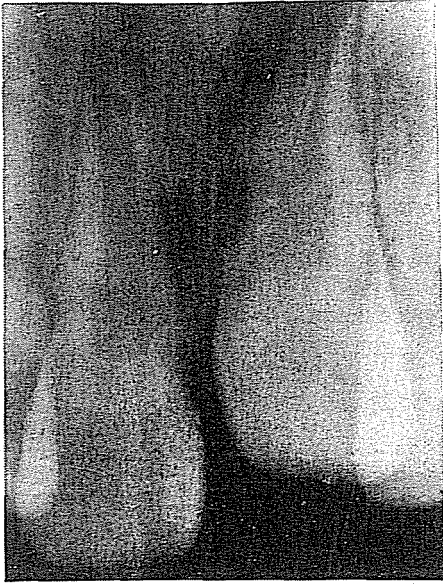

Figura N° 1. Radiografía periapical I.C.S.I. L1 Sin erupción.

Edad 7 años 9 meses

1] Erupcionado hace más de 1 año

1] Temporario extraído por fractura, como consecuencia de un accidente.

1] Diente con el tercio apical en formación, con trabajo de erupción intraóseo.

Diagnóstico: Falta de erupción por fibrosis cicatrizal

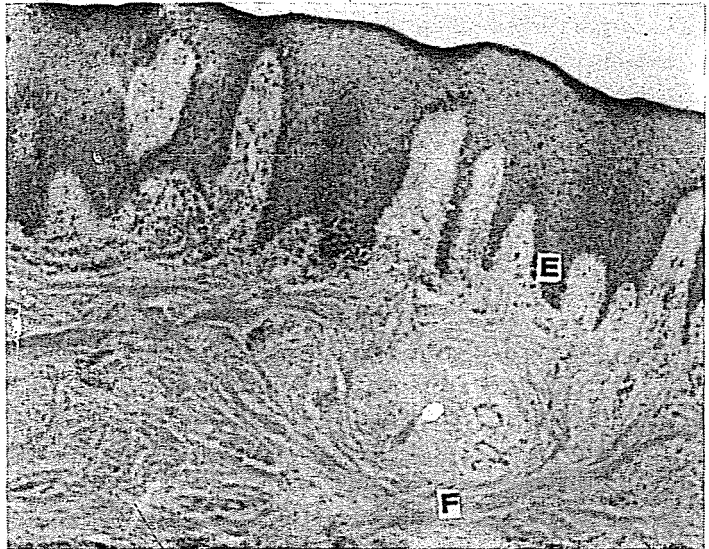


Figura N° 2. Corresponde al caso anterior. Mucosa que recubre a 1] eliminada quirúrgicamente. Aumento 40 X Colocación Hemat. Eosina. Epitelio: Ligera hiperplasia de las crestas epiteliales. (E) Corion: Fibrosis organizada en haces entrecruzados, con signos de hialinización. (F)

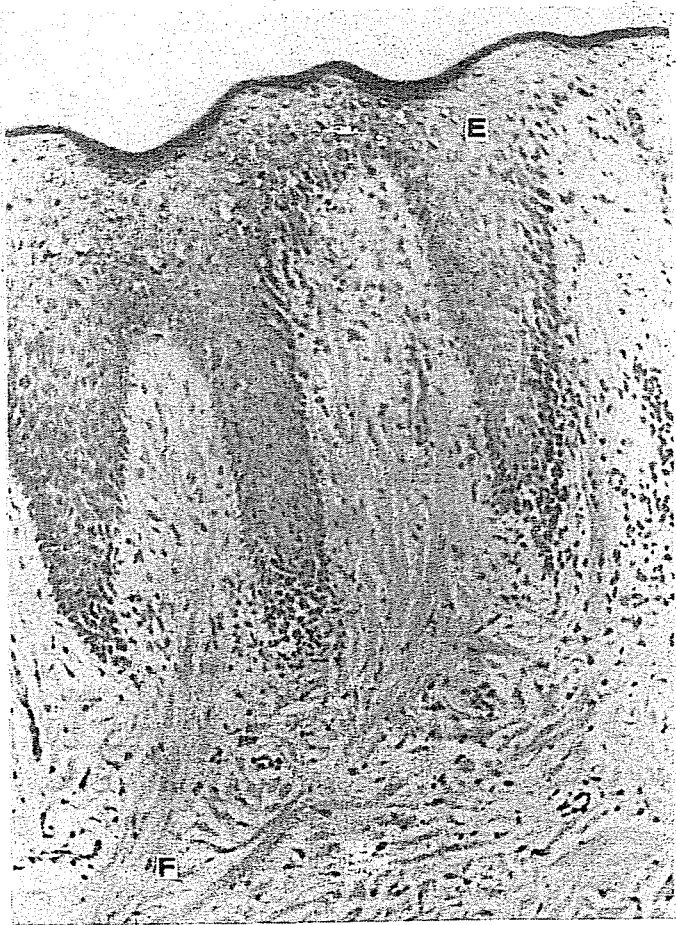


Figure N° 3. Mucosa estirpada por liberación quirúrgica del elemento 5].

Aumento 350 X coloración Hemat. Eosina.

Epitelio: Normal con ligeros signos de edema intracelular. [E]

Corion: Fibras colégenas hialinizadas. [F]

Infiltrado inflamatorio crónico escaso. [I]




Figura N° 4, Material obtenido de liberación quirúrgica de I]. Aumento 450 X Coloración Hemat. Eosina. Brida cicatrizal que rodea a la corona. F] fibras colágenas hialinizadas. Se observa la ausencia de capilares en los sectores hialinizados.

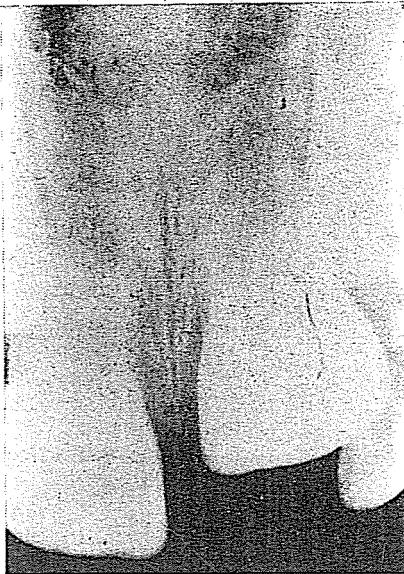

Figura N° 5. Radiografía periapical. I.C.S.I. [I Sin erupción.

I] Erupcionado hace 18 meses.

I] Extraído por caries.

LI Diente con tercio apical en formación.

Diagnóstico: Retención submucosa por fibrosis de la encía.

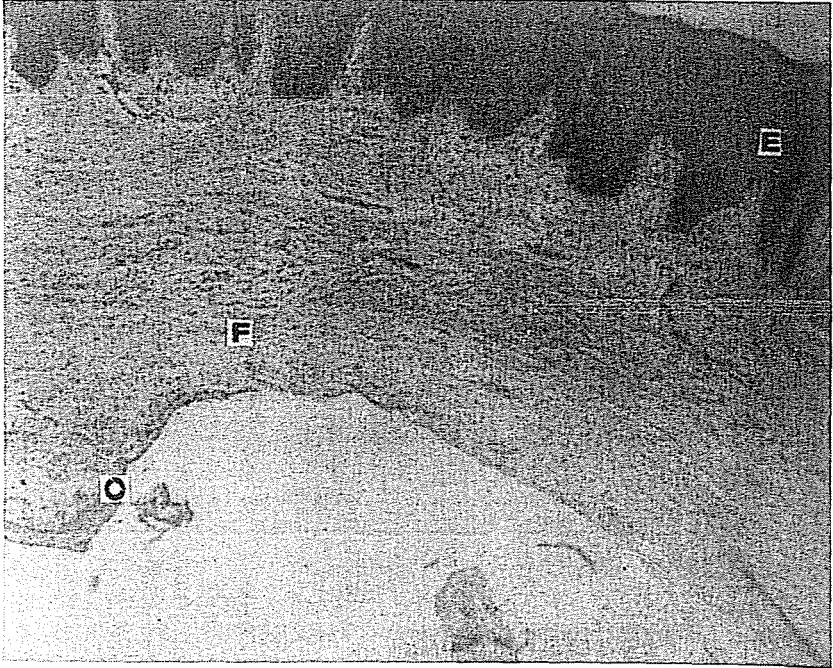


Figura N° 6, Corresponde al caso anterior. Aumento 40 X coloración Hemat. Eosina.

E) Epitelio normal.

F) Fibras colágenas hialinizadas que rodean la corona.

D) Epitelio del órgano del esmalte.

CUADRO N° 1 - RESULTADOS - 22 CASOS ESTUDIADOS

EDAD	PIEZA/S AFECTADAS	CONTROL	RADIOLOGICO	HOMOLOGO	CAUSA DE PERDIDA	TIEMPO	TRATAMIENTO	HISTOPATOLOGIA	ERUPCION
6	11	1/2 apical formado		Erupcionado	Extracción	24 ms.	Liber.quir.	Fibrohielinosis	Retard.
7	21	" "	" "	" "	" "	20 ms.	" "	Fibrosis	"
12	45	" "	" "	" "	" "	28 ms.	" "	Fibrohielinosis	"
12	12	" "	" "	" "	" "	20 ms.	" "	"	"
7	11	" "	" "	" "	" "	28 ms.	" "	"	"
12	34	" "	" "	" "	" "	20 ms.	" "	"	"
6	11-21	" "	" "	" "	Accidente-Lux.	20 ms.	" "	"	"
7	21	" "	" "	" "	Extracción	19 ms.	" "	"	"
12	45	" "	" "	" "	" "	25 ms.	" "	"	"
12	15	" "	" "	" "	" "	23 ms.	" "	"	"
11	24	" "	" "	" "	" "	22 ms.	" "	"	"
7	41-31	" "	" "	" "	" "	20 ms.	" "	"	"
12	45-44-43	" "	" "	" "	" "	25 ms.	" "	"	"
11	34-35	" "	" "	" "	" "	23 ms.	" "	Fibrosis	"
7	21	" "	" "	" "	Accidente-Lux.	26 ms.	" "	Fibrohielinosis	"
12	35	" "	" "	" "	Extracción	20 ms.	" "	"	"
6	11	" "	" "	" "	Accidente-Lux.	30 ms.	" "	"	"
7	11-12	" "	" "	" "	Extracción	12 ms.	-	-	Normal
12	35	" "	" "	" "	" "	8 ms.	-	-	"
12	34-35	" "	" "	" "	" "	8 ms.	-	-	"
7	21	" "	" "	" "	" "	10 ms.	-	-	Accelerad.
11	34	" "	" "	" "	" "	9 ms.	-	-	Normal

BIBLIOGRAFIA

- 1- AMIR, E. and DUPERSON, D. F.: Uneptured second primary molar. J. Dent. Child. 49:365. 1982.
- 2- ANGELOPOULOS, A. P. and GOAZ, P. W.: Incidense of diphenyl hydantoin gingival Hiperplasia. Oral Sur., 34:898. 1972.
- 3- BRAHAM, R. L. and MORRIS, M. E.: Odontología pediátrica. Panamericana Bs. As., Argentina. 1984.
- 4- DI CARLO, S., FONSECA, M. M. et GENDELMAN, H.: Pathologie gingivale des troisiemes molaires inferieures en eruption partielle. Acta Stomatológica BÉlgica. 71:47. 1974.
- 5- GORLIN, R. J., GOLDMAN, H. M.: Thoma Patología Oral. SALVAT Editores. Barcelona, España. 1973.
- 6- HOTZ, R. P.: Odontopediatría. Panamericana Bs. As. Argentina. 1977.
- 7- KNAPP, T. R., DANIELS, J. R. and KAPLAN, E. N.: Pathologie Scar Formation. Am. J. Pathol. 86:47. 1977.
- 8- Mc DONALD, R. E.: Odontología para el niño y el adolescente. Ed. Mundi. Bs. As., Argentina. 1971.
- 9- MOYERS, R. E.: Tratado de Ortodoncia. Interamericana. México. 1960.
- 10- PROVENZA, V. D.: Histología y Embriología Odontológicas. Interamericana. México. 1974.
- 11- RASMUSSEN, P., HANSEN, A. S., BERG, E.: Inherited retarded eruption. Journal of Dentistry for children. 50:268. 1983.
- 12- SANDERS, B.: Pedriatic-Oral and Maxilofacial Surgery. Mosby St. Louis. 1979.