

## HORMONAS SEXUALES Y POBLACION MASTOCITARIA EN GLANDULAS SALIVALES

FERRARIS, M. E.\* - DAVID, M. L.\*\*  
CROSA, M. E.\*\*\* - GOLDRAIJ, A.\*\*\*\*

### RESUMEN

El objetivo del presente trabajo es estudiar en las glándulas sublingual (GSL) y submaxilar (GSM), la población mastocitaria bajo la influencia de las hormonas sexuales. Se usaron ratas Wistar hembras adultas jóvenes en lotes de 5 animales cada uno. 1) normales, 2) castradas 15 días, 3) castradas más estrógenos, 4) castradas más testosterona, 5) machos normales. Se tomaron muestras de GSL y GSM aplicando los métodos histológicos de rutina: Hematoxilina-eosina, Alcian Blue (AB) pH2,5 en combinación con el PAS (ácido peryódico-schiff), Azul de toluidina (A.T.O.) pH-3,8. La histometría se realizó en un área de 15,6 mm<sup>2</sup> a 450x. Observamos variaciones en el comportamiento citoquímico y tamaño celular de los mastocitos de las hembras inyectadas con testosterona o estrógenos. De la evaluación cuantitativa se deduce que: a) la castración produce un aumento significativo de la población mastocitaria. b) Los estrógenos y testosterona reducen el número de mastocitos. c) En la GSL la población es significativamente menor que en la GSM y la influencia esteroidea es poco manifiesta. Concluimos, que la población mastocitaria: 1- En la GSM se ve influenciada tanto por la castración como por la inyección de las hormonas sexuales. 2- Hay diferencias significativas en el número de mastocitos de machos y hembras. 3- La GSM es más sensible que la GSL a las hormonas sexuales.

\*Prof. Titular Cátedra de Histología  
\*\*Prof. Adjunta Cátedra de Fisiología  
\*\*\*Prof. Titular Cátedra de Histología  
\*\*\*\*Prof. Titular Cátedra de Fisiología  
Facultad de Odontología, Universidad Nacional de Córdoba.

## SEXUAL HORMONES AND MAST CELLS IN SALIVARY GLANDS

### S U M M A R Y

The purpose of this work is to study mast cells under the influence of sexual hormones in submaxilar (SM), sublingual (SL) salivary glands. Adult young female Wistar rats were used in lots of 5 animals each. 1) normal 2) castrated 15 days 3) castrated plus estrogen 4) castrated plus testosterone 5) normal male. Samples of SLG and SMG were taken applying routine histologic methods: HE, AB, PAS-pH 2.5. ATO pH 3,8. Histometry was performed on an area from 15,6 mm to 450X. Variations in the cytochemical behaviour and cellular size of mast cells were observed in the female rats injected with testosterone or estrogen. From quantitative evaluation we deduce that: a) castration produces a significant increase of mast cells. b) estrogen and testosterone do reduce the number of mast cells c) in SLG the population is significantly minor than in SMG and the steroid influence can be hardly observed. We conclude that: 1° mast cells are influenced by castration as much as by sexual hormones injection in SMG. 2° there are significant differences in the number of mast cells of male and female rats. 3° mast cells are more sensible to sexual hormones in SMG than in SLG.

### INTRODUCCION

Es conocido el efecto del sistema neuroendócrino sobre las glándulas salivales (15-16-17). Las hormonas sexuales ejercen su efecto en la organización del parénquima glandular (14).

Los mastocitos, células del tejido conectivo, han sido estudiados por numerosos autores en diferentes condiciones experimentales (6-7-8-9-11) y se ha informado sobre la influencia endócrina en estas células (12-13).

Nosotros encontramos que la diabetes aumenta significativamente el número de mastocitos presentes en la GSM y GSL con respecto a los controles. La insulina y los estrógenos parecen revertir esta situación (7-9).

Por otro lado la población celular mastocitaria en glándulas salivales demostró variaciones numéricas y cambios citoquímicos determinados por la edad y el sexo de los animales (8).

El objetivo del presente trabajo fue estudiar la posible influencia de las hormonas sexuales (estrógeno y testosterona) sobre la población mastocitaria de glándulas submaxilar (GSM) y sublingual (GSL).

### MATERIALES Y METODOS

Se usaron ratas Wistar hembras adultas jóvenes en lotes de 5 animales cada uno, divididos en la siguiente manera:

- 1- hembras normales.
- 2- hembras castradas (15 días).
- 3- hembras castradas más 1 ug. de estrógenos (Eutocol E-lea) diarios durante 15 días.
- 4- hembras castradas más 1 mg. de testosterona (Testovirón Dupont) diarios durante 15 días.
- 5- machos normales.

Al final del período experimental se sacrificaron las ratas con una sobredosis de éter y se disecaron las glándulas GSM y GSL. Se fijaron en formol a pH 7, aplicándose el método de inclusión en parafina. Las reacciones citoquímicas usadas fueron Alcian Blue pH 1 y pH 2,5 en combinación con el PAS y Azul de Toluidina pH 3,8 (método usado para el recuento).

El campo seleccionado para la histometría fue el estroma que rodea los ductos y vasos sanguíneos, que es la localización clásica de los mastocitos en la glándula salival (3). El conteo se realizó con un ocular micrométrico reticulado a 450 A en un área de 15,6 mm<sup>2</sup>. Se cuantificaron 10 campos por glándula lo que determina un total de 50 campos por lote.

Los resultados obtenidos se valoraron según el test de Student "t" y los datos fueron considerados significativos cuando P es igual o menor a 0,05.

## RESULTADOS

### A-DESCRIPCION DEL COMPORTAMIENTO CITOQUIMICO Y TAMAÑO CELULAR DE LA POBLACION MASTOCITARIA.

#### **Animales Controles Machos y Hembras:**

Los mastocitos se distribuyen preferentemente en el estroma periductal y alrededor de los grandes vasos, son de forma alargada y presentan un diámetro mayor promedio de 10 a 12  $\mu\text{m}$ . Con el ATO a pH 3.8 son fuertemente metacromáticos y de citoplasma homogéneo. Con el AB el citoplasma muestra alcianofilia uniforme y límites celulares difusos. (Foto 1)

**Hembras Castradas:** los mastocitos son de mayor tamaño, de 15 a 20  $\mu\text{m}$ . Presentan granulaciones alcianófilas bien evidentes de distintos tamaños que destacan nítidamente sobre un fondo levemente PAS (Foto 2).

**Hembras Castradas más Estrógenos:** las células mastocitarias son de tamaño intermedio entre controles y castrados: de 14 a 16  $\mu\text{m}$ .

En general el comportamiento citoquímico es semejante al testigo, pero se localizan en áreas interacinarias aislados, además de su localización clásica y a veces encolumnados o disposición lineal (Foto 3).

**Hembras Castradas más testosterona:** de aspecto ovoide y pequeños de 5 a 7  $\mu\text{m}$ ., se presentan con una intensa alcianofilia citoplasmática y contornos celulares nítidos. (Foto 4).

Aclaremos que las diferencias citoquímicas entre los lotes estudiados se observan con la técnica del AB en combinación con PAS. Con el ATO el comportamiento metacromático de éstas células fue similar en todos.

#### **B-Análisis Histométrico:**

La metodología usada para el recuento de mastocitos fue igual para todos los lotes empleados.

En la tabla 1 observamos:

- 1- Hay diferencia numérica de mastocitos entre la GSL y la GSM, los niveles más altos corresponden a la submaxilar.
- 2- Las variaciones de número entre los lotes empleados son mas evidentes en la GSM que en la GSL.
- 3- Las diferencias entre machos y hembras normales en la GSL no son significativas.
- 4- En la GSM las diferencias de población mastocitaria entre machos y hembras normales son significativas, siendo mayor en la hembra.

Analizando estos datos nos referimos a la GSM en la tabla II exclusivamente.

- 1- La castración produce un aumento significativo de la población celular con respecto al control.
- 2- Cuando a hembras castradas se les administran hormonas sexuales, estrógenos o testosterona, el número de mastocitos disminuye sin establecer diferencias estadísticamente significativas con el lote control, pero sí al compararlo con el lote castrado.

## DISCUSION

Las variaciones cuantitativas de la población mastocitaria ante diversas condiciones experimentales ofrece gran disparidad de resultados en la bibliografía consultada y resulta difícil de explicar.

Observamos que en la hembra castrada el número de mastocitos aumenta y la terapia sustitutiva los baja a niveles normales.

Los resultados obtenidos por Fernex (5) en ratas hembras castradas nos informan que la castración conduce a variaciones en el número de mastocitos en biopsias de piel donde la población celular sobrepasa alrededor del 20% con respecto al control, mientras que en otros órganos la diferencia no fue significativa.

Por otro lado Arvy (1) demuestra un incremento de mastocitos en varios órganos de ratón después de la administración de estrógenos.

En cambio Iverson (11) nos informa sobre la importancia del tiempo de administración de los estrógenos sobre la población mastocitaria en miometrio. En tiempos cortos hay una disminución significativa, pero en los tratamientos prolongados de terapia estrogénica la población alcanza niveles de normalidad.

Nuestros hallazgos en glándulas salivales son similares a los encontrados por Payne y colab. (13) en la glándula Harderiana del hamster: la hembra presenta mayor número de mastocitos que el macho. Y la castración incrementa su número, efecto que es contrareestado por acción de la terapia sustitutiva.

En un trabajo anterior (7) concluimos que la diabetes aumentaba significativamente la población mastocitaria de las glándulas salivales y que este efecto era revertido por la acción de los estrógenos.

Hacemos resaltar la diferencia de tamaño de los mastocitos muy pequeños de 5 a 7  $\mu\text{m}$ ., de contornos celulares nítidos y fuerte alcianofilia citoplasmática en las (hembras) inyectadas con testosterona, con respecto a las inyectadas con estrógenos. Este lote presenta mastocitos de mayor tamaño de 14 a 16  $\mu\text{m}$ ., de contornos poco definidos o desdibujados con alcianofilia citoplasmática mas suave.

En los castrados los mastocitos son grandes de 15 a 20  $\mu\text{m}$ ., de granulaciones citoplasmáticas AB evidentes de distintos tamaños sobre un fondo PAS+. Esta característica citoquímica se observa tanto en la GSM como en la GSL y no se presenta en los controles.

La influencia de las hormonas sexuales sobre los mastocitos es manifiesta. Creemos es más importante o definido el efecto hormonal sobre el tamaño y características citoquímicas de las células mastocitarias que sobre el número, o por lo menos, si bien existe una relación hormonal sobre la población celular ésta no es estricta o de total dependencia.

## CONCLUSIONES

De los resultados obtenidos en el estudio cuantitativo y citoquímico de la población mastocitaria en las glándulas salivales podemos deducir:

- a- En la GSM la castración produce un aumento significativo de la población mastocitaria.
- b- La administración de estrógenos y testosterona reducen el número de mastocitos con respecto al animal castrado.
- c- Los mastocitos experimentan cambios morfológicos y citoquímicos por acción de las hormonas sexuales.
- d- La GSM es más sensible que la GSL a la castración e influencia hormonal, sobre los mastocitos.
- e- La GSL presenta una población mastocitaria significativamente menor que la GSM.

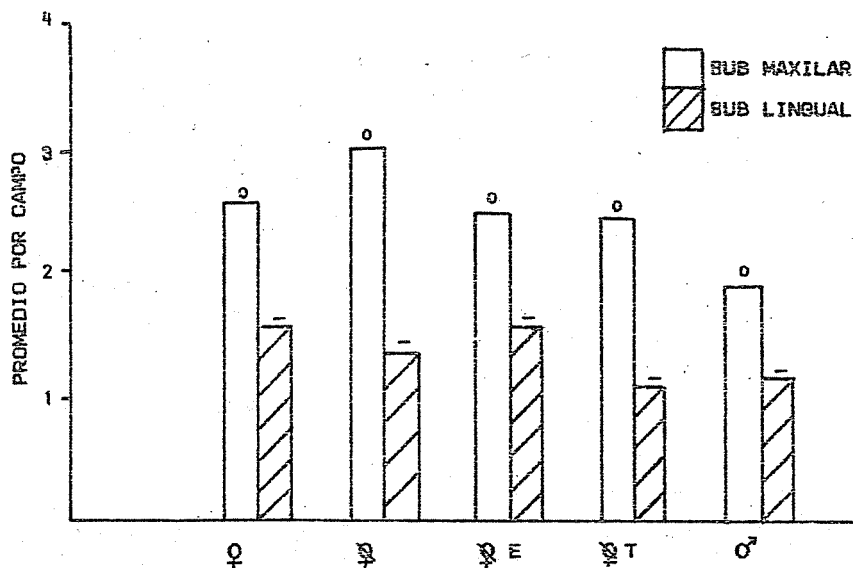


TABLA N° 1: Promedio del número de mastocitos por campo en los diferentes lotes.

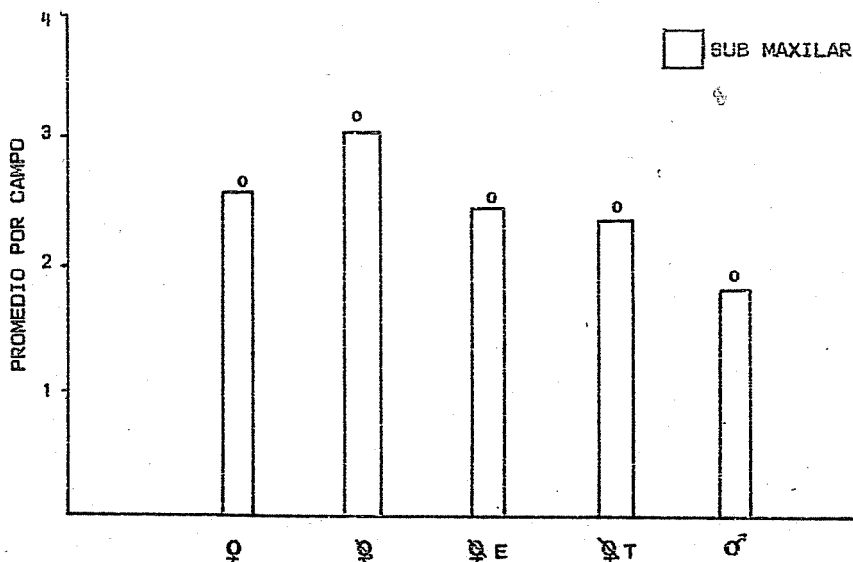


TABLA N° 2: Glándula Submaxilar: promedio del número de mastocitos por campo en los diferentes lotes.



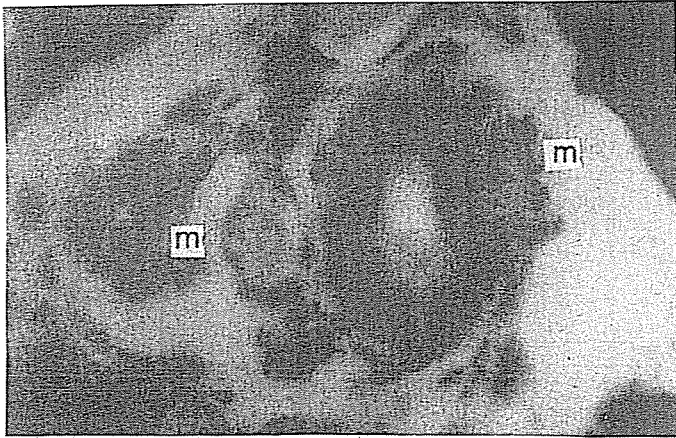


Figura N° 1. Testigo: Mastocitos periductales localización clásica 50 X

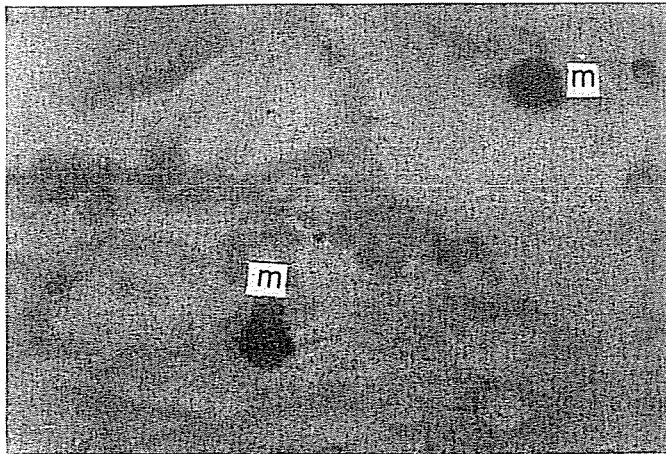


Figura N° 2. Castrada: Mastocitos de granulaciones alciánófilas con Citoplasma levemente PAS + A.B.PH. 2.5-PAS 50 X

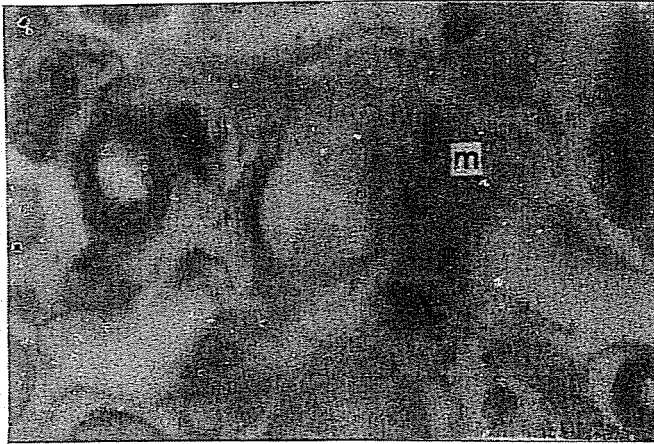


Figura N° 3. Castrada + Estrógena Disposición columnar de mastocitos alcianófilos 50 X

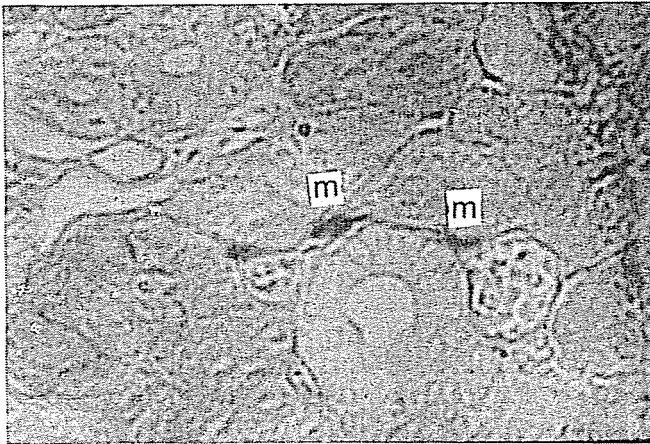


Figura N° 4. Castrada + Testosterona: Mastocitos alcianófilos muy pequeños periductales 50 X

## BIBLIOGRAFIA

- 1- ARVY L. "Histogenese et répartition des labrocytes chez le rat" C.R.Ass.Anat. 18:165.1956.
- 2- ASBOE HANSEN: "The mast cells". Int.Rev.Cytol. 3:399.1954.
- 3- COOB, C., HENEGHAN, J., LE BLANC, D., DAVIS, M. "Mast cell distribution in oral tissues fo germ-free us conventional beagle dogs" J. Periodontal. 47:230.1976.
- 4- COMBS, J. W. "Maturation of rat mast cells: an electron microscope estudy". J. Cell. Biol. 31:563.1966.
- 5- FERNEX, M. "The mast cells system. Its relationship to atheros-clerosis. Fibrosis and Eosinophils". Basel. S. Karger. New York. 1968.
- 6- FERRARIS, G. de, SCHNEIDER, G. de: "Identificación de mastocitos gingivales con Microscopía de Fluorescencia." Rev. Fac. Odontol. 9:15.1977. U.N.C.
- 7- FERRARIS, G. de, RINS DE DAVID, M., GOLDRAIJ, A. "Influencia de la diabetes sobre mastocitos de glándulas salivales de rata". Rev. Fac. Odont. 11:57.1979. U.N.C.
- 8- FERRARIS, G. de, CROSA, M. de, LANFRI, C.: "Glándulas salivales: Estudio citoquímico y cuantitativo de la población mastocitaria". Rev. Fac. Odont. 12:98.1980. U.N.C.
- 9- GOLDRAIJ, A., RINS DE DAVID, M., F. de ROMERO NOBILE: "The effect of estradiol on salivary gland of diabetic rats". J. Dent. Res. 56:216.1977.
- 10- GONELLA, J.: "Progresos de cancerología Clínica". Edit. Científico Médica. Barcelona. 1970.
- 11- IVERSON. O. H.: "Mast cells in the myometrum of the human cervix uteri and changes caused by androgenic and estrogenic hormones". Acta Path. Microbiol. Scand. 49:337.1960.
- 12- PADAWER, J. "Endocrine influences on the mast cells of the rat" Anat. Rec. 124:659.1956.
- 13- PAYNE, J., Mc GADEY, H. JOHNSON, M. MOORE, M. THOMPSON, G.: "Mast cells in the hamster Harderian gland: sex differences hormonal control and relationship to porphyrin". J. Anat. 135:451.1982.
- 14- RINS DE DAVID, M. L., MADOERY, F., MOYANO ARAMBURO, B. "Sexual hormones action on the cellular surface of rat salivary and lacrimal gland duct" J. Dent. Res. 54:D 638. 1975.
- 15- SHAFFER, W. C., MUHLER, J. C. MUHLER, J. C. "Effect of gonadectomy and sex hormones on the structure of the rat salivary glands" J. Dent. Res. 12:262.1953.

- 16- SHAFFER, W. G. "Endocrine influences upon the salivary glands" Ann. N. Y. Acad. Sci. 85:215.1960.
- 17- SMITH, R. J. "Effects of prepuberal castration on development of granular tubules and amylase activity in the male mouse submandibular gland" Archs. Oral Biol. 17:1561.1972.
- 18- SMITH, D. E. "The tissue Mast Cells". Int. Rev. Cytol. 24: 327.1963.