



Esta obra está bajo una [Licencia Creative Commons Atribución-
NoComercial-CompartirIgual 4.0 Internacional](https://creativecommons.org/licenses/by-nc-sa/4.0/).

MORFOGENESIS DE LAS GLANDULAS LINGUALES DEL EMBRION DE POLLO

SAMAR, M.E.* - AVILA, R.E.**
FABRO, S.P.*** - FERRARIS, M.E.****

RESUMEN

Se realizó el estudio citoquímico y ultraestructural de las glándulas linguales del embrión de pollo con el objeto de analizar el desarrollo morfogénético y los glicoconjugados elaborados por las mismas para inferir sus posibles significancias histofisiológicas con referencia a las glándulas salivales de esta especie. Se emplearon lenguas de embriones de pollo de 7 a 19 días de incubación las que se procesaron para su estudio ultraestructural y citoquímico (Rojo de Rutenio, PAS, Alcian blue, Azul de Toluidina). A los 11 días aparecían esbozos glandulares y cordones celulares canalizados cuyas células se relacionaban mediante complejos de unión. No se detectó reacción positiva para mucinas. A partir de los 15 días los acinos estaban bien diferenciados, con gránulos secretorios PAS positivos, alcianofílicos y metacromáticos. Poseían organelas típicas de la síntesis proteica y secreción luminal Rojo de Rutenio positiva, alcianofílica, metacromática y PAS positiva. A los 19 días se detectó un marcado incremento de las mucinas. Estas observaciones demuestran que las glándulas linguales están citoquímica y ultraestructuralmente diferenciadas desde los 15 días del desarrollo y contribuirían por medio de los glicoconjugados como ya ha sido establecido a la lubricación de los alimentos. Además podrían iniciar el proceso digestivo de los mismos y protegerían a la mucosa bucal, evitando su deshidratación y la proliferación de gérmenes patógenos.

-
- * Profesora Adjunta Cátedra Histología "B". Facultad de Odontología. U.N.C.
** Profesor Adjunto Cátedra Histología y Embriología II. Facultad de Medicina. U.N.C.
*** Profesora Titular Cátedra Histología y Embriología II. Facultad de Medicina. U.N.C.
**** Profesora Titular Cátedra Histología "B". Facultad de Odontología. U.N.C.

SUMMARY

The cytochemical and ultrastructural study of the lingual glands of the chick embryo was carried out to analyze the morphogenetic development and the glyco conjugate elaboration, to infer their histophysiologic significance with regards to this specie salivary glands. Tongues from 7 to 19 days chick embryos were processed for the ultrastructural and cytochemical study (Ruthenium Red, PAS, Alcian blue, Toluidine blue). At 11 days appeared glandular buds and canalized cellular cords whose cells interrelated through junctional complexes. No positive reaction for mucine was detected. From day 15 acini were well differentiated, having PAS positive, alcianophilic and metachromatic secretory granules. The organelles were typical of the proteic synthesis and the luminal secretion was positive for Ruthenium Red, alcianophilic, metachromatic and PAS positive. At 19 days a noticeable increase in mucosubstances was detected. These observations show that since 15 developmental days the lingual glands are cytochemically and ultrastructurally differentiated and would contribute through glycoconjugates, as has been established, to food lubrication. They could also initiate the digestive process and protect the oral mucosa, avoiding its dehydration and proliferation of pathogenic organisms.

En las glándulas salivales de los mamíferos se han realizado numerosos estudios citoquímicos para caracterizar las mucosustancias sintetizadas por las células secretorias (2 - 10 - 11 13).

En cambio, los datos estructurales y citoquímicos de las glándulas salivales mayores y menores de las aves son escasos (5 - 14 - 15) y particularmente en el período embrionario.

Teniendo en cuenta estos antecedentes en el presente trabajo nos propusimos describir las características estructurales y ultraestructurales de las glándulas linguales del pollo durante su etapa embrionaria, y analizar por medio de métodos citoquímicos los glicoconjugados elaborados por las mismas para inferir sus posibles significancias histofisiológicas con especial referencia a las glándulas salivales en esta especie.

MATERIALES Y METODOS

Para ello se utilizaron 15 lenguas de embriones de pollo de raza Cobb's White Rock de ambos sexos y de 7 a 19 días de desarrollo in ovo (7). El material se procesó para su estudio estructural, ultraestructural y citoquímico empleándose las siguientes técnicas: Hematoxilina y eosina, PAS, Alcian blue a pH 2,5 y 1,0, Azul de toluidina y Rojo de Rutenio (1 - 3 - 12). El Rojo de Rutenio es una sal policatiónica que nos permite estudiar los glicoconjugados a nivel de microscopía electrónica. Los tejidos se

trataron con una solución de Karnovsky (9) más Rojo de Rutenio al 0,1% durante 30 minutos. Luego fueron lavados en buffer cacodilato 0,1M a pH 7,4 con cloruro de calcio 0,003M y postfijados en OsO₄ al 2%, conteniendo Rojo de Rutenio al 0,075% durante 60 minutos. Luego fueron coloreados con acetato de uranilo y citrato de plomo. Los cortes se realizaron en un ultramicrotomo Porter Blum MT1 y se observaron en un microscopio electrónico Siemens E, serie 101, a magnificaciones entre 2.000 y 20.000 aumentos.

Se realizaron controles con las técnicas de PAS/amilasa, PAS/neuraminidasa, y reacciones de bloqueo (metilación) y saponificación (1 - 12 - 16).

RESULTADOS

A los 11 días de desarrollo se identificaron primordios glandulares dispuestos lateralmente al eje cartilaginoso central del órgano lingual. La formación de estos primordios comenzó con la proliferación de cordones celulares sólidos desde el epitelio de revestimiento. Estos cordones celulares se extendían dentro del mesénquima y posteriormente se canalizaban y ramificaban profusamente (Fig. 1A). En las células glandulares no se detectó reacción positiva para mucinas dentro del citoplasma. En cambio, se observó una cubierta de membrana ligeramente PAS positiva y alcianofílica. Ultraestructuralmente se comprobó cómo estos cordones celulares se canalizaban mediante la desintegración de sus células centrales para formar el sistema ductal y las piezas secretorias terminales. Las células secretorias se conectaban por medio de complejos de unión y presentaban retículo endoplásmico rugoso, aparato de Golgi y mitocondrias. En la región apical se destacaban características microvellosidades (Fig. 1B).

A partir de los 15 días las glándulas laterales al eje cartilaginoso, estaban bien diferenciadas. Con la técnica de Azul de toluidina observamos adenómeros tubuloacinosos y conductos excretorios grandes, ligeramente metacromáticos. Las células secretorias contenían gránulos intensamente PAS positivos. Ultraquímicamente se comprobó en la región apical la coalescencia de gránulos secretorios Rojo de Rutenio positivos, los cuales se eliminaban de la célula por un mecanismo de exocitosis (Fig. 2A). A partir de los 19 días morfológicamente se destacaba el

notable desarrollo glandular. Con la reacción de PAS aparecía un marcado incremento de las glicoproteínas en los gránulos citoplasmáticos y el contenido luminal (Fig. 2B). La fuerte metacromasia alcohol resistente evidenciada con Azul de toluidina y la alcianofilia con Alcian blue a pH 1,0 eran indicadoras de la presencia de glicosaminoglicanos sulfatados.

Uno de los rasgos más prominentes en el citoplasma de las células secretorias fue la abundancia de gránulos, los que contenían un material electrónicamente denso, Rojo de Rutenio positivo.

Los elementos del complejo de Golgi y del retículo endoplásmico rugoso estaban bien desarrollados al igual que las mitocondrias.

El contenido luminal y las cubiertas de membrana eran Rojo de Rutenio positivos. En dicha coloración no se incluyó en algunos cortes el citrato de plomo por lo tanto la reacción es específica para la determinación ultracitoquímica de mucosustancias.

En todas las edades estudiadas el empleo de neuraminidasa disminuyó notablemente la intensidad de las reacciones con PAS y Alcian blue a pH 2,5 en las células epiteliales. La digestión con amilasa no modificó la reacción PAS positiva en las células secretorias de mucinas.

Por otro lado, los controles realizados con las técnicas de metilación y saponificación son indicativos de la presencia de glicosaminoglicanos ácidos sulfatados y no sulfatados pero con predominio notable de los primeros.

DISCUSION Y CONCLUSIONES

En el presente estudio encontramos que las glándulas linguales del pollo están citoquímica y ultraestructuralmente diferenciadas desde los 15 días de desarrollo in ovo. Todos los resultados descriptos anteriormente fueron comunes en ambos sexos en los embriones de pollo de diferentes edades embrionarias y no se pudo detectar dimorfismo sexual en estas glándulas salivales menores (13).

Además, el epitelio secretorio consistió exclusivamente de células mucosas, como ocurre en la glándula submandibular del pollo (15).

En cuanto a los conductos excretorios, abundantes y con

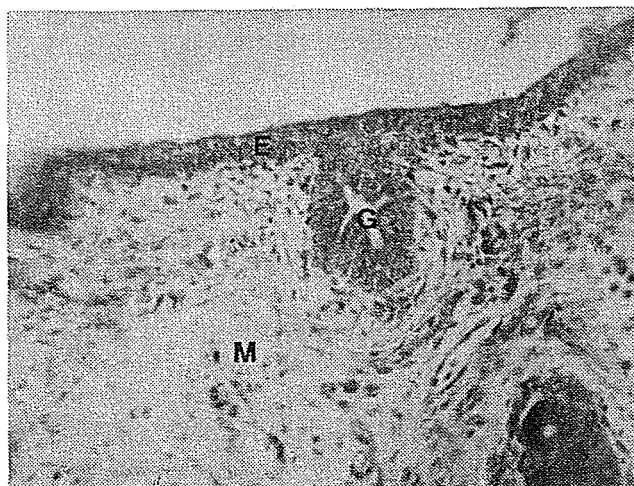
una luz amplia, podemos deducir una vía de excreción rápida por parte de estas glándulas. Considerando la metodología empleada se pueden obtener las siguientes conclusiones: los carbohidratos presentes en las células epiteliales de las glándulas linguales del embrión de pollo son glicoconjugados con residuos de ácido siálico junto con sulfato, carboxilo y grupos 1-2 glicoles.

El mucus secretado por las células epiteliales contribuiría a la lubricación de los alimentos y a la iniciación del proceso digestivo de los mismos en etapas posteriores (4 - 6). Esto es particularmente interesante puesto que mientras las aves acuáticas presentan escasas glándulas bucales, las granívoras las contienen en abundancia. En cuanto a la naturaleza del producto secretado, en la mayoría de las aves es simplemente mucoso; pero en las aves que se alimentan de granos como el pollo ya comienzan las enzimas digestivas (6).

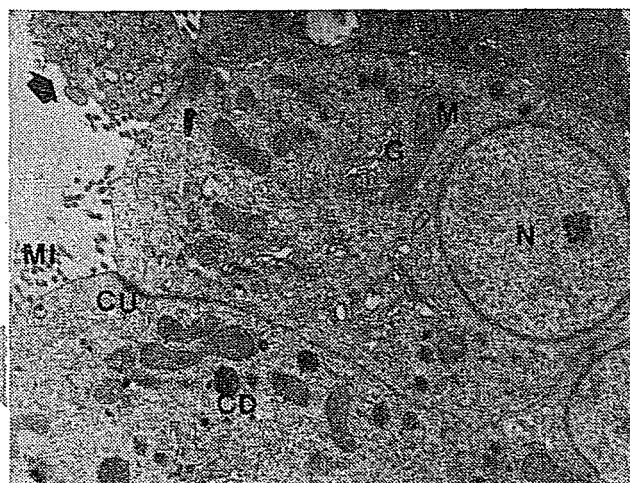
Por otro lado, histofisiológicamente, la presencia de glicoconjugados con residuos de ácido siálico ofrecen un medio ambiente hidrofílico (8). Además, protegerían a las células de los organismos patógenos (15).

También es posible que la elevada acidez de los grupos sulfato de la secreción sea efectiva para prevenir la proliferación de gérmenes patógenos en la cavidad bucal como ya lo han sugerido varios autores (17).

Figura 1: Glándulas linguales de embrión de pollo de 11 días de incubación.

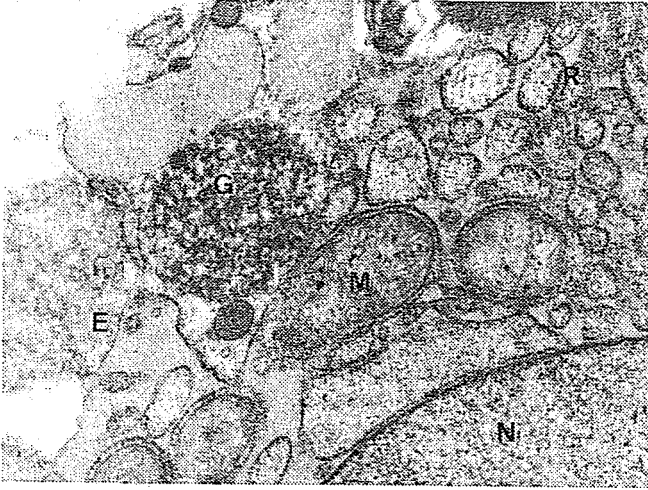

1.A: Esbozo glandular (G). Epitelio superficial (E). Mesénquima (M). Coloración Hematoxilina y eosina. 400 x.

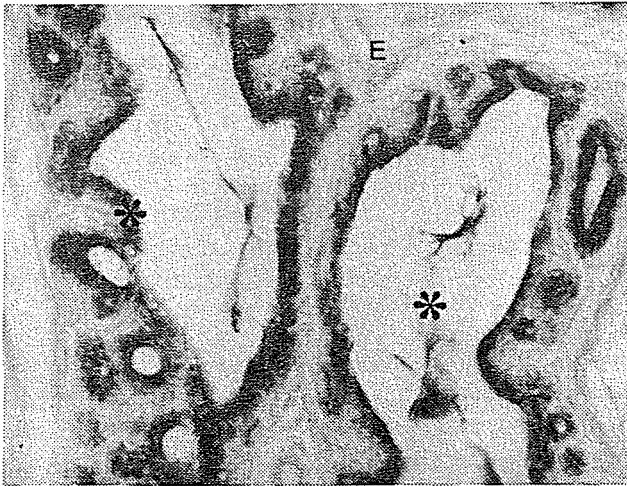


1.B: Canalización de una pieza secretoria. Complejo de unión (CU). Mitocondrias (M). Aparato de Golgi (G). Cuerpos densos (CD). Microvellosidades (MI). Núcleo (N). Célula en desintegración (flecha). 4500 x.

Figura 2:



2.A: Glándulas linguales de embrión de pollo de 15 días de incubación. Detalle de la región apical de una célula secretora. Gránulos rojos de Rutenio positivos (G). Mitocondrias (M). Retículo endoplásmico rugoso (R). Exocitosis (E). Núcleo (N). Coloración Rojo de Rutenio. 11.000x



2.B: Glándulas linguales de embrión de pollo de 19 días de incubación. Acinos y conductos excretores con gránulos y contenido luminal PAS positivo (asteriscos). Estroma (E). Coloración PAS. 400 x.

BIBLIOGRAFIA

- 1- BARKA, T.; ANDERSON, P.: *Histoquímica*. 1° edición; Atika S. A.; Madrid, 1967.
- 2- BONDI, A.; MENGHI, G.; MATERAZZI, G.: Variability and ultrastructural histochemical localization of sulphates in the salivary glands of Rodents and Lagomorpha. *Acta Histochem.* 74: 61, 1984.
- 3- DIDIER, E.; DIDIER, P.; FARGEIX, N.: Distribution of polyanionic sites in the developing gonads and the dorsal mesentery of the chick embryo. *Anat. Rec.* 205: 321, 1983.
- 4- FORSTNER, J. F.: Intestinal mucins in health and disease. *Digestion* 17: 234, 1978.
- 5- FUJI, S.; TAMURA, T.: Histochemical studies on the mucins of the chicken salivary glands. *J. Fac. Fish. Anim. Husb. Hiroshima Univ.* 6: 345, 1966.
- 6- HAFFMAN, G.; VOLKER, H.: *Anatomía y fisiología de las aves domésticas*. 1° edición; Editorial Acribia, Zaragoza, 1969.
- 7- HAMILTON, L.; HAMBURGUER, V.: A series of normal stages in the development of the chick embryo. *J. Morphol.* 88: 49, 1951.
- 8- JEANLOZ, R. W.; CODINGTON, J. F.: The biological role of sialic acid at the surface of the cell. En *biological roles of sialic acid*. Editado por Rosemberg, A. y Schengrund, C. L.; New York-London Plenum Press, 1976.
- 9- KARNOVSKY, M. J.: A formaldehyde-glutaraldehyde fixative of high osmolarity for use in electron microscopy. *J. Cell Biol.* 27: 137 A, 1965.
- 10- LADEN, S. A.; SCHULTE, B. A.; SPICER, S. S.: Histochemical evaluation of secretory glycoproteins in human salivary glands with lectin-horseradish peroxidase conjugates. *J. Histochem. Cytochem.* 32: 965, 1984.
- 11- MUNGER, B. L.: Histochemical studies on seromucous and mucous secreting cells of human salivary glands. *Am. J. Anat.* 115: 411, 1964.
- 12- NEZELOFF, C.; GALLE, P.; HINGLAINS, N.: *Técnicas microscópicas*. 1° edición; Editorial Jims, Barcelona, 1975.
- 13- PINKSTAFF, C. A.: The cytology of the salivary gland. *Int. Rev. Cytol.* 63: 142, 1980.
- 14- RANGEL, N. M.; NOGUEIRA, J. C.; MAGALHAES, M. J.: Histochemical study of polysaccharides in salivary glands of *Gallus Domesticus*. *Rev. Bras. de Pesquisas Méd. e Biol.* 5: 189, 1972.
- 15- SUPRASET, A.; FUJIOKA, T.; YAMADA, K.: Glycoconjugates in the secretory epithelium of the chicken mandibular gland. *Histochem. J.* 18: 115, 1986.
- 16- TROYER, H.: *Principles and techniques of histochemistry*. 1° edición; Little, Brown & Co.; Boston, 1980.
- 17- TSUKISE, A.; YAMADA, K.: The histochemistry of complex carbohydrates in the scrotum of the boar. *Histochemistry* 72: 511, 1981.