

**ESTUDIO HISTOLOGICO DE LOS TEJIDOS
PERI-IMPLANTARIOS
Implantes yuxtaóseos en
cromo-cobalto-molibdeno quirúrgico**

FONSECA, Miguel Mario * - DAVID, Oscar José **
FERREYRA, Fernando J. ***

R E S U M E N

Se describen los hallazgos histológicos de los tejidos periimplantarios en un caso de implante yuxtaóseo en el sector posterior de la cavidad bucal. La movilidad por enfermedad periodontal de los elementos dentarios 33 y 43, determinó el retiro de estos implantes que en su estudio clínico y radiográfico no presentaban características anormales. Mediante intervención quirúrgica se extrajo la estructura metálica acompañada por los tejidos blandos que la rodeaban en un solo block, procurando realizar todas las maniobras con un mínimo de traumatismo operatorio. Fijación formol al 10%. Impregnación en block con carbonato de plata amoniacal de Río Ortega; inclusión en metacrilato de metilo y cortes seriados con microtomo de sierra LEITZ 1600. Los cortes con la relación metal-tejidos blandos, se analizaron en lupa estereoscópica con graduaciones entre 2 y 15,75 aumentos reales. La relación mucosa metal, constituye una hendidura gingivo metálica. El margen gingival está recubierto por un epitelio pavimentoso que en la profundidad llega hasta un tejido conjuntivo fibroso parcialmente hialinizado que envuelve a las estructuras metálicas.

No se observan procesos inflamatorios.

Se plantea la posibilidad de aplicar esta metodología a los implantes ósteo-integrados para realizar el estudio de la interfase implante tejido óseo.

SUMMARY

It was worked in a case of subperiostic implant taken away from the mouth in a block with the nearby tissue, by causes not determined by the implant itself. In that moment it was classified clinically and radiographically a success. This block was coloured in its whole with silver carbonate included in metacrilate of methilo and exposed to series of cuts with microtome of "sierra Leitz 1.600". The cuts were analyzed in stereoscopic bigger view with graduations between 2 and 15.75, increasingreal values. In the studies realized it was foud the union of the

* Profesor Asociado. Cátedra "B" de Anatomía Patológica.

** Profesor Titular. Cátedra "A" de Anatomía.

*** Odontólogo

Facultad de Odontología, Universidad Nacional de Córdoba.

gingive to the abutmen forming a gingive metallic junction limited in its depth by conjuntive fibrous dense tissue. The conjuntive tissue that surrounded the implant offered hialinised aspect in some of its parts and it was jained to the periostium.

It exists the possibility to apply this methodology to the oseointegrated implants, in order to see the bone tissue implant interphasises.

En Odontoestomatología, y referido al terreno dento-alveolar, entendemos por implante, la inserción dentro de un organismo de un material artificial bio-compatible (metálico, cerámico, etc.) ubicados: a) sobre el hueso y debajo del muco periotio designados con el nombre de yuxtaóseos; b) dentro del hueso llamado intra-óseo o endoóseo. Dentro de éstos tenemos los con activación inmediata (osteofibrointegrados) y los con activación mediata (osteo-integrados); c) dentro del conducto radicular y ocupando parte del hueso próximo designados endodónticos y transendodónticos.(2- 5)

La finalidad de a) y b) es de reponer piezas dentarias ausentes y la de c) para conservar piezas dentarias debilitadas principalmente por deficiencias en su periodoncio de inserción.

Los implantes yuxtaóseos de cromo-cobalto-molibdeno quirúrgico (vitallium) presentan varios aspectos en su estudio. Desde el punto de vista histológico, las particularidades del comportamiento de los tejidos peri-implantarios se ha realizado mediante: a) microscopio óptico convencional; b) microscopio electrónico de transmisión; c) con microscopio de superficie o "scanning".(2-4). Con microscopio óptico o de luz, Perron (13) en implantes considerados exitosos llega a las siguientes conclusiones: 1°) el implante no provoca reacciones tisulares a manera de cuerpo extraño; 2°) la cubierta epitelial no se profundiza lo suficiente para envolver y expulsar el implante; 3°) el implante se encuentra rodeado por tejido conjuntivo colágeno denso.

Goldberg y Gerskoff (7) también describen: a) ausencia de vascularización e infiltrado crónico; b) escaso tejido de granulación y linfocitos; c) tejido conjuntivo fusionado al periostio y llenando los intersticios de la red de vitallium, manteniendo así firmemente el implante.

Se ha descripto que un tejido conjuntivo colágeno denso a manera de anillo estaría adherido a la superficie de los pilares, aislando el medio externo o bucal del interno o tejido de soporte, cuando los casos son considerados exitosos. Con microscopía

electrónica de transmisión se ha descripto la unión de los tejidos al implante por medio del aparato de adherencia que está dada por el epitelio de unión cuyos componentes morfológicos son los hemidesmosomas y la lámina basal interna como lo prueban los trabajos experimentales de Bodine (3), James (9), Listgarten and Lay (12), Swope (15) y Craning (6) en un implante humano de doce años de permanencia en boca con estudio post mortem, donde se describe un mínimo de proliferación hacia apical del epitelio, la presencia de hemidesmosomas y de la lámina basal interna.

MATERIAL Y METODOS

CASO CLINICO

Se estudia clínica, radiológica e histológicamente un caso de implante yuxtaóseo en vitallium, con enarenado de su superficie y pasivización del metal. Fue considerado éxito ya que no presentaba signos clínicos de inflamación, o lesiones evidenciales al sondeo de la unión gíngivo-metálica como la hemorragia (Foto 2). El implante, después de una permanencia de cinco años en boca, tuvo que ser retirado por la claudicación de los pilares permanentes debido a enfermedad periodontal.

HISTORIA CLINICA

Paciente: M.O. Edad: 59 años. Sexo: Masculino.

Utilizó la técnica de Rillo (14), técnica minitraumática y de un solo tiempo. Después de una permanencia de cinco años concurre a la consulta por movilidad acentuada de las piezas dentarias remanentes (43) y (33) (Fotos 1 y 2) por lo que se aconseja la extracción de las mismas y el retiro del implante conjuntamente con el tejido peri-implantario para su estudio histológico posterior. Esta maniobra del retiro del implante previa anestesia, se realizó con bisturí para seccionar los tejidos adheridos al mismo. Posteriormente se lo retiró traccionando el implante y cuidando producir el mínimo de desgarro en los tejidos con los cuales se hallaba íntimamente unido.

Una vez retirado se colocó en formol al 10% durante una semana, se realizó posteriormente impregnación argéntica en block, inclusión en acrílico (1) y cortes seriados con micrótopo de sierra Leitz y disco de diamante a 50 micras de espesor para realizar el estudio de la relación gíngivo-metálica y periostio-metálica.

PROCESADO DE LABORATORIO IMPREGNACION ARGENTICA

- 1) 24 horas en formol al 10 % con amoníaco (5 gotas por 50 cm³).
- 2) Lavado por 24 horas en agua destilada.
- 3) Deshidratación.
- 4) Carbonato de Plata amoniacal, con 5 gotas de piridina durante 24 horas. Se logra un color marrón oscuro en el plazo citado, pudiendo acelerarse con el calor.
- 5) Cloruro de Oro 1/500. Permite aclarar la impregnación.
- 6) Hiposulfito de Sodio al 5 %. 5 minutos a media hora.
- 7) Deshidratación en alcoholes ascendentes. Alcohol absoluto 3 pases.
- 8) 24 horas en acetona.
- 9) Sumergirlo en monómero a temperatura baja (5 a 10 grados centígrados) con peróxido de benzoilo. (El monómero empleado es el comercial, preparado mediante destilación para lograr su pureza de componentes para su autopolimerización.)
- 10) Conformación del block de inclusión.
- 11) Cortes secuenciales en micrótopo Leitz 1600 con disco diamantado, para lograr especímenes de 50 micras de espesor aproximado.

Los cortes adecuadamente refrigerados fueron realizados en sentido axial o paralelo al eje del conector mayor o pilar del implante.

HALLAZGOS MICROSCOPICOS

A 100 aumentos podemos observar el epitelio de la mucosa bucal (a) y el tejido conjuntivo fibroso (b) que se encuentra adosado y envolviendo al implante metálico.

En contacto con el conector mayor (c) encontramos la hendidura o unión gíngivo-metálica. En cortes seriados vemos que el epitelio muestra hiperplasia de brotes o crestas, acantosis en la vertiente metálica de la encía. El límite profundo de esta pared está determinado por la presencia de fibras colágenas organizadas en haces (d). En este límite el epitelio presenta un adelgazamiento de espesor, disminuyendo sus capas hasta 2 o 3 hileras de células (Fotos 3, 4, 5 y 6).

La superficie del implante que forma parte de la hendidura gíngivo-metálica muestra una adecuada terminación y pulido, no existiendo placas ni cálculos. El tejido conjuntivo se presenta organizado en haces fibrocolágenos que, entrelazados, contornean al límite profundo del epitelio, constituyendo un anillo o manguito fibroso, formando la parte más profunda de la unión gíngivo-metálica. Más profundamente, este mismo tejido parcialmente hialinizado, se ubica envolviendo la rejilla del conector por un extremo y en el otro, se une y continúa con el corion de la mucosa o, eventualmente, el periostio. (Fotos 7 y 8).

La posibilidad de estudiar con microscopía óptica los tejidos periimplantarios, estuvo limitada por la dificultad en lograr un preparado en donde se pueda ver el tejido blando y el metal, en una relación topográfica de contacto y/o de unión de los mismos (interfase). La metodología empleada logra solucionar en gran parte estas difultades, ya que el acrílico permite la inclusión en block del material (tejidos periimplantarios y el implante metálico) y el micrótopo con hoja diamantada nos posibilita cortar en una relación muy próxima a la real y con un mínimo de deformación. La impregnación argéntica en block, exige un control estricto de la técnica para lograr óptimos resultados. Finalmente los cortes de un espesor aproximado a las 50 micras, permiten ser estudiados con luz incidente y/o transparencia, con el inconveniente de que su espesor no tolera el empleo de grandes aumentos, ya que las imágenes logradas admiten un máximo de 100 aumentos.

Creemos que esta metodología permite ser empleada en otros tipos de implantes como los oseointegrados para el estudio de la interfase epitelio-implante y hueso-implante.

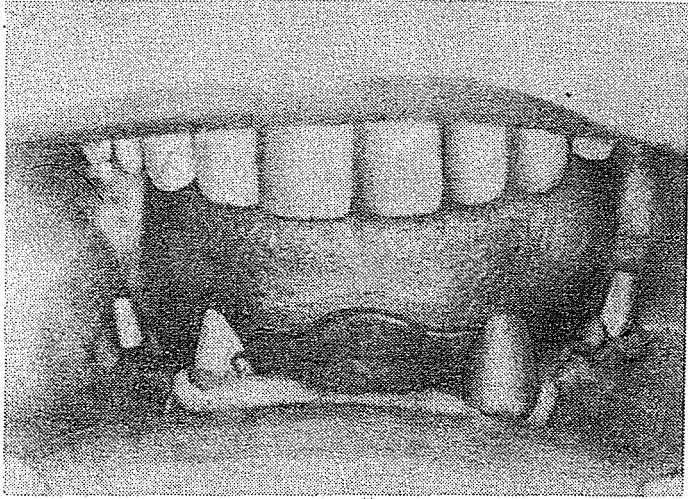


Foto 1: Caso Clínico

Implantes yuxtaóseos seccionados a la altura de 36 y de 46, acompañados en el sector anterior por ambos caninos. 33 y 43.

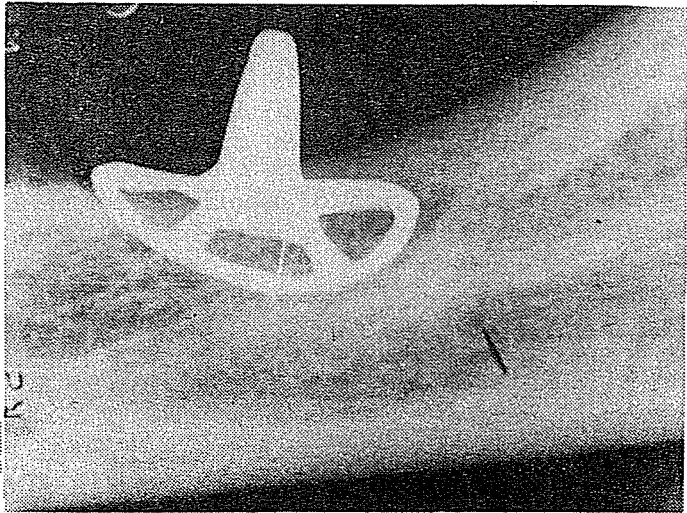


Foto 2: Radiografía Periapical

Implante yuxtaóseo mostrando su adaptación ósea.

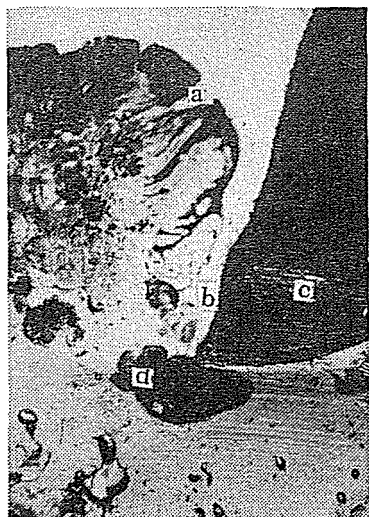


Foto 3




Foto 4

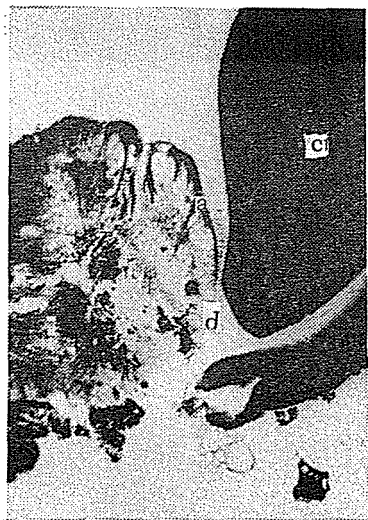

Foto 5

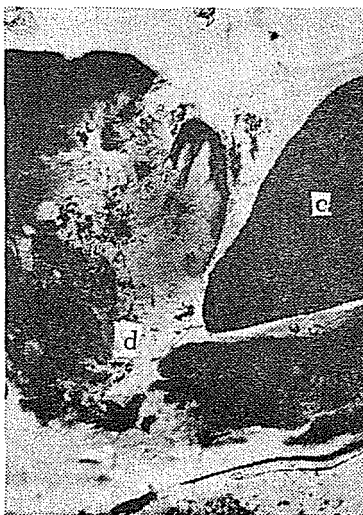


Foto 6

Fotos 3, 4, 5 y 6: Distintos cortes de la unión gingivo-metálica.
Aumento : 100 - Impregnación argéntica.

a- Epitelio c- Conector
b- Corión d- Fibras colágenas

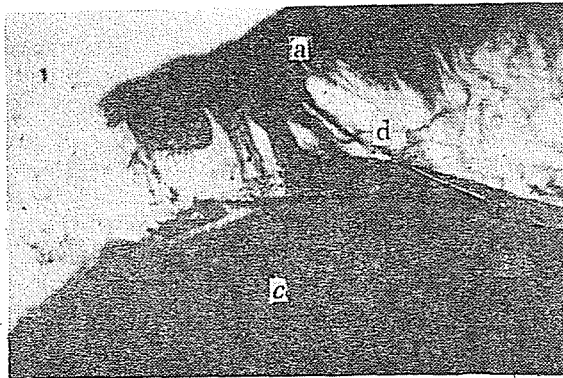


Foto 7




Foto 8

Fotos 7 y 8: Fibras colágenas adosadas al conector.

- a) Epitelio
- b) Corion
- c) Conector
- d) Fibras colágenas

CONCLUSIONES

La hendidura gíngivo-metálica, es un espacio de espesor próximo a 1 mm, formado por la mucosa en su unión con el conector metálico. El epitelio puede tener signos de hiperplasia, así como adelgazamiento en el sector más profundo y próximo al implante. El fondo de esta hendidura, está delimitado por un tejido conjuntivo fibroso denso, que contornea, se ajusta y forma un cierre sobre el conector.

El límite metálico de la hendidura, muestra una superficie lisa y pulida, sin la presencia de placa y/o cálculos adheridos a su superficie. El tejido conjuntivo que rodea al implante puede hialinizarse en algunos sectores, envuelve a la rejilla adquiriendo una consistencia fibrosa a la vez que se une al periostio.

Este trabajo corrobora los hallazgos ya descriptos por Boudine (3), Goldberg y Gershkoff (7) y Perron (13), sobre detalles histológicos en casos considerados exitosos.

Una característica importante que indica el éxito clínico en un implante es la ausencia de inflamación. Histológicamente, podemos observar una tolerancia tisular al agente metálico (como cobalto molibdeno) que permite una diferenciación a manera de anillo fibroso, que envuelve al implante; y un epitelio del tipo pavimentoso estratificado que tapiza la pared gingival, siendo su límite más profundo el anillo fibroso. La presencia de un proceso granulomatoso con signos de reagudizaciones en la pared gingival, así como proliferaciones epiteliales envolventes en el conector, son signos histológicos que particularizan un fracaso en la respuesta tisular.

Las condiciones locales del conector como el pulido a espejo, no permitirían la formación de placa y cálculos sobre la superficie del metal con los inconvenientes y efectos negativos ya descriptos en la literatura (15).

BIBLIOGRAFIA

- 1- ARCE, C.; CABRINI, R.: El metacrilato de metilo como medio de inclusión. Rev. Odont. 37: 53, 1949.
- 2- BAUMHAMMERS, A.; LANGKAMP, H. H.; MATTA, R. K.; KILBURY, K.: Scanning electron microscopy of epithelial cell grown on enamel, glass and implant materials. J. Periodontology 49: 592, 1978.
- 3- BODINE, R.; CLIVE, M.: Histologic Studies of human mandible supporting and implant denture part. II. Journal Prosthet. Dent. 3: 415, 1971.
- 4- BRAGA, A. M.; SQUIER, C. A.: ultraestructure of regenerating junctional epithelium in the monkey. J. Periodontal 51: 386, 1980.
- 5- BRANEMARK, P. I.: Tissue Integrated Prostheses. Quintessence Publishing, Chicago, Illinois, 1985.
- 6- CRANIN, A. N.; DENNISON: The anchor andosteal implant. a preliminary. Report. Oral. Implantol. 1: 97, 1970.
- 7- GOLDBERG, N.; GERSHKOFF, A.: Dentaduras implantadas. Ed. Panamericana; Bs. As., Argentina, 1961.
- 8- GOULD, T. R. I.; BRUNETTE, D. M.; WESTBURY, L.: The attachment mechanisms of epithelial cell to titanium in vitro. J. Periodont. Res. 16: 611, 1981.
- 9- JAMES, R. A.: SCHULTZ, R. L.: Hemidesmosomes and adhesion of junctional epithelial cells to metal implants. Oral implantol. 4: 294, 1971.
- 10- JAMES, R. A.: Peri-implant considerations. Dental Clin. of North America. 445, 1980.
- 11- JANSEN, J. A.: In vitro experiment with epithelial cell cultures on metallics implants materials. Clinical application of biomaterials: John Wiley and Sons Ltda., London, 1982.
- 12- LISTGARTEN, M. A.; LAI, C. H.: Ultraestructure of the intact interface between and endosseous epoxy resin dental implant and the host. tissue. J. Biol. Bucal 3: 13, 1975.
- 13- PERRON, A. C.: Conceptos fundamentales de endoimplantología. Ed. Artes Gráficas Soler. Valencia, España, 1967.
- 14- RILLO, C. A.; BENITEZ CASTELLANOS, H.; LARGHI, M. O.: Implantología aloplástica. Ursino, Buenos Aires, Argentina, 1971.
- 15- SWOPE, E. M.; JAMES, R. A.: Longitudinal study on hemidesmosome formation at dental implant. Tissue interface. Oral Implantol. 9: 3, 1981.